KAZUISTIKY

V ALERGOLOGII, PNEUMOLOGII A ORL

XXV. setkání pneumologů a IX. setkání pneumologů a pneumochirurgů

Suplementum 1 Ročník 17 2020

Pneumologická klinika 1. LF UK a Oddělení hrudní chirurgie Thomayerovy nemocnice a Česká pneumologická a ftizeologická společnost ČLS JEP

XXV. setkání pneumologů a IX. setkání pneumologů a pneumochirurgů

10. září 2020 **Emauzský klášter**



Vážené kolegyně a kolegové, milí přátelé,

v době, kdy tento úvodník píši, vlastně ani nevím, jestli se naše každoroční setkání pneumologů a pneumochirurgů bude konat, zda jej nepřeruší druhá vlna covid-19, nemoci, která nám již konání konference znemožnila v prvním termínu. Není tedy divu, že bude úvodní část konference věnována právě této nové, zvláštní a závažné virové infekci, která dokázala způsobit pandemii nebývalých rozměrů a na niž stále nemáme účinné léky.

Nicméně ani covid-19 nám nezabrání v probírání ať už tradičních, nebo nových, ožehavých témat. Mezi ně určitě patří rakovina plic s chystaným programem časné detekce této závažné nemoci a také tuberkulóza plic se závažnou problematikou týkající se zejména dohledu nad touto nemocí v ČR a spolupráce s hygieniky a policií ČR v případě nespolupracujících nepojištěných pacientů a cizinců. Blok hrudní chirurgie jistě bude zajímavý pro všechny a předvede, co se událo nového v operativě plicních nemocí. Ozvláštněním určitě bude sekce kazuistik, kde budou prezentovány zajímavé a zapeklité případy z klinické praxe.

Hosty a pozvanými přednášejícími konference jsou věhlasní odborníci na daná témata a záštitu konference přijal budoucí nový děkan 1. lékařské fakulty pan docent Martin Vokurka a ředitel Thomayerovy nemocnice pan docent Zdeněk Beneš. Účast na slavnostním zahájení a úvodním bloku přislíbil pan ministr zdravotnictví ČR Mgr. et Mgr. Adam Vojtěch.

Těším se na setkání s Vámi všemi, těším se na výměnu informací, a hlavně na osobní kontakt po dlouhé době

Vaše

Martina Vašáková

Program

XXV. setkání pneumologů a IX. setkání pneumologů a pneumochirurgů

10. září 2020, Emauzský klášter

8.00–8.30 **Slavnostní zahájení**

Mgr. et Mgr. Adam Vojtěch, MHA, ministr zdravotnictví
doc. MUDr. Martin Vokurka, CSc., proděkan, děkan electum
doc. MUDr. Zdeněk Beneš, CSc., ředitel Thomayerovy nemocnice
prof. MUDr. Martina Vašáková, Ph.D., přednostka Pneumologické kliniky 1. LF UK a TN
MUDr. Luděk Stehlík, primář Pneumologické kliniky 1. LF UK a TN
MUDr. Alice Tašková, FEBTS, MBA, primářka Oddělení hrudní chirurgie TN
doc. MUDr. Vladislav Hytych, Ph.D., zástupce primářky Oddělení hrudní chirurgie TN

8.30–9.30 **1. blok – Covid-19**

předsedající: V. Koblížek, I. Čierná Peterová, L. Dušek

1 **Co je covid-19 a jak na něj**
Martina Vašáková, Tomáš Slisz

Covid-19 v ČR v reálných číslech
Ladislav Dušek

Covid-19 v ambulancích pneumologů
Ivana Čierná Peterová

2 **Výskyt klinických projevů a protilátkové odpovědi zdravotnických pracovníků FN HK během jarní vlny koronavirové pandemie**
Vladimír Koblížek, Viktor Chrobok, Pavel Boštík, Kateřina Fuxová, Dora Truncová, Doris Vokurková, Radomír Hyšpler, Martin Beránek, Petr Prášil, Petr Šmahel, Stanislav Plíšek, Lenka Hobzová, Helena Linhartová a další

9.30–10.15 **2. blok – Rakovina plic – je časná detekce možná?**

předsedající: R. Lischke, K. Hejduk, M. Vašáková

3 **Fleischner Society guidelines plicních nodulů**
Eva Kočová

Chirurgická léčba časných stadií rakoviny plic v České republice
Robert Lischke

4 **Program časného záchytu karcinomu plic – jak jsme daleko?**
Karel Hejduk, Ondřej Májek, Martina Vašáková, Ladislav Dušek

10.35–11.20 **3. blok – Intersticiální plicní procesy**

předsedající: M. Šterclová, L. Lacina

5 **Fibrotizující intersticiální plicní procesy: Hra o trůny**
Martina Šterclová

6 **Chyť mě, když to dokážeš**
Martina Šterclová

7 **Praktické vedení antifibrotické léčby u pacientů s IPF**
Ladislav Lacina

11.20–12.20 4. blok – Co je nového v pneumologii

předsedající: L. Heribanová, I. Hricíková

8 **Tuberkulóza dříve a nyní**
Ivana Hricíková, Emilia Kopecká

9 **Indukované sputum – kdy a jak na to**
Tomáš Slisz

10 **Nové metody léčby plicního postižení u systémové sklerodermie**
Jan Anton

11 **Biologická léčba astmatu v těhotenství**
Lucie Heribanová

12 **Iniciální zkušenosti s terapií kombinací léčivých přípravků tezakaftor a ivakaftor u nemocných cystickou fibrózou**
Libor Fila, Alžběta Grandcourtová, Alena Bílková, Pavel Dřevínek

12.20–13.20 Diskusní fórum (nejen) ambulantních pneumologů

moderuje: I. Čierná Petrová, M. Vašáková, E. Kopecká
hosté: Jarmila Rážová, hlavní hygienička MZČR
Jiří Wallenfels, vedoucí Dohledové jednotky TB v ČR

Klinický výzkum ambulantních pneumologů
Covid-19 a ambulance
TB a ambulance

13.20–14.20 5. blok – Kazuistiky

předsedající: L. Stehlík, Š. Žbánková

13 **Kazuistika pacienta s TBC na jednotce plicní JIP Thomayerovy nemocnice**
Šárka Žbánková

14 **Imunoterapie u bronchogenního karcinomu**
Marie Drösslerová, Markéta Černovská, Libor Havel

15 **Individualizace v řešení stenóz dýchacích cest aneb intervenční bronchologie na míru**
Luděk Stehlík, Jan Anton, Martina Vašáková

16 **Čtyři drény stačí, drahoušku – kazuistika**
Barbora Vlková, Liudmila Iakhontová, Šárka Žbánková, Ivana Hricíková, Pavla Žáčková

17 **Difuzní plicní postižení, diferenciální diagnostika miliární TBC**
Eva Bartošovská

14.35–16.15 6. blok – Co je nového v plicní chirurgii

předsedající: A. Tašková, T. Horváth, V. Hytych

18 **Multimodální léčba maligního mezoteliomu pleury – první zkušenosti**
Jaroslav Herzinger, Vladislav Hytych, Jiří Mališ, Petra Eliášová, Vojtěch Kurfist, Radek Pohnán, Alice Tašková

Chirurgická léčba emfyzému – má místo v době EVR?
Alice Tašková

19 **Iatrogenní poranění trachey**
Vladislav Hytych, Alice Tašková, Radek Pohnán, Jaroslav Herzinger, Jiří Mališ, Klára Česlarová, Rudolf Demeš, Jan Čermák

20 **Plicní nádory po transplantaci plic**
Monika Švorcová, Jan Havlín, Kristýna Vyskočilová, Jiří Vachtenheim, Jan Kolařík, Jiří Pozniak, Jan Šimonek, Robert Lischke

21 **Diaphragma – společně můžeme být lepší**
Jan Kovařík, Teodor Horváth, Igor Čižmář

22 **Dubito ergo cogito – společně můžeme být lepší**
Teodor Horváth

23 **Hrudní drén – společně můžeme být lepší**
Teodor Horváth, Zdeňka Knechtová, Vít Tauvinkl, Zdeňka Surá s kolektivem

24 **Hrudní stěna – společně můžeme být lepší**
Pavel Korpa, Teodor Horváth, T. Ledvina, Igor Čižmář

25 **Topografie srdce – společně můžeme být lepší**
Jaroslav Ilčišák, Teodor Horváth, Petr Němec

26 **Řez, port nebo uniport…?**
Peter Hromádka, Jiří Škach, Martin Chrenko

27 **ERAS v plicní chirurgii**
Jan Kolařík, Jiří Vachtenheim, Monika Švorcová, Jiří Pozniak, Jan Šimonek, Alan Stolz, Jan Schützner, Robert Lischke

16.15 Závěr – ukončení

28 **Šetři své plíce – program zaměřený na prevenci kouření**
Mariana Martinů, Marie Vabroušková, Anna Marie Martinů, Lenka Bittner

Abstrakta

Abstrakta jsou řazena dle pořadí v programu

1 Co je covid-19 a jak na něj

Martina Vašáková, Tomáš Slisz
Pneumologická klinika, 1. LF UK a Thomayerova nemocnice, Praha

V prosinci minulého roku se nejprve v Číně začaly objevovat jako původci atypické pneumonie koronaviry typu SARS-CoV-2 (severe acute respiratory syndrome coronavirus 2). Nemoc se poměrně rychle rozšířila po celém světě a dosáhla měřítek pandemie. Ochromila v řadě států nejen zdravotnické systémy, ale i ekonomiku a společenský život. Bez nadsázky lze říci, že nikdo z nás zatím nezažil tak rozsáhlá a rázná protiepidemická opatření, která byla v souvislosti s touto pandemií vládami většiny států nastolena.

Na konci května 2020 bylo na planetě Zemi prokázáno více než 3 407 000 případů infekce SARS-CoV-2 s klinickým obrazem covid-19. Onemocnění se projevuje jako jiné virózy, převážně kašlem, horečkami, únavou a dušností, někdy i gastrointestinálními a kardiologickými příznaky. Nápadným rysem je lymfopenie a ztráta čichu a chuti. Více jsou kromě seniorů s komorbiditami postiženi muži středního věku a rizikovým faktorem pro závažný průběh onemocnění je i cukrovka, hypertenze a zejména obezita. Zajímavý je způsob účinku tohoto viru na lidský organismus, zejména plíce. Mimo vlastní poškození pneumocytů se zde totiž pravděpodobně podílí i interference viru s metabolismem porfyrinů (a uvolnění volného železa do plicní tkáně) a ovlivnění vazby kyslíku na hemoglobin. Zřejmě tento rys patogeneze nemoci způsobuje oproti chřipce častější a závažnější postižení plic se závažnou a často náhle vzniklou hypoxemií. Také je častěji přítomen hyperkoagulační stav, který může vyústit až do závažného obrazu ischemických či tromboembolických komplikací. Onemocnění je potvrzeno klinickým a radiologickým obrazem, kde dominují obrazy opacit mléčného skla a konsolidace, které jsou patrny zejména v zobrazení výpočetní tomografií hrudníku s vysokým rozlišením (obr. 1–3). Definitivní diagnózu nám pak dá pozitivita výtěru z nosu, případně bronchoalveolární laváže na SARS-CoV-2 virus. Imunologické testy, zejména tzv. IgG a IgM rapid testy, bohužel nejsou příliš spolehlivé, mají jak nízkou senzitivitu, tak i specifitu. Větší výpovědní hodnotu mají testy metodou ELISA, které dosahují senzitivity téměř 100 %, ty však v době nástupu pandemie nebyly dostupné.

Účinná léčba covid-19 bohužel doposud není známa, dostupné jsou pouze léky, které prokázaly účinnost in vitro a mají omezenou klinickou zkušenost a podávají se v režimech časných a soucitných přístupů či klinických studií. Na začátku pandemie covid-19 byly pacientům s touto nemocí nasazovány vesměs léky neodzkoušené, pouze s předpokládaným, ať už antivirovým, nebo imunomodulačním efektem. Jednalo se zejména o hydroxychlorochin, který by měl mít protizánětlivé působení a ovlivňovat negativní vliv viru na porfyriny a možná i zabraňovat toxickému efektu volného železa a konvalescentní plazmu od dárců, kteří prodělali úspěšně covid-19. Z nových

Obr. 1: Covid-19 bilaterální pneumonie u 52letého muže, hypertonika s normálním BMI, hospitalizace na JIP, bez nutnosti UPV

Zdroj obrázku: archiv autorů

Obr. 2: Oboustranná ložisková covid-19 pneumonie u zdravotní sestry, bez jednoznačně prokázaného kontaktu s pacientem s covid-19, bez nutnosti hospitalizace, ambulantní léčba

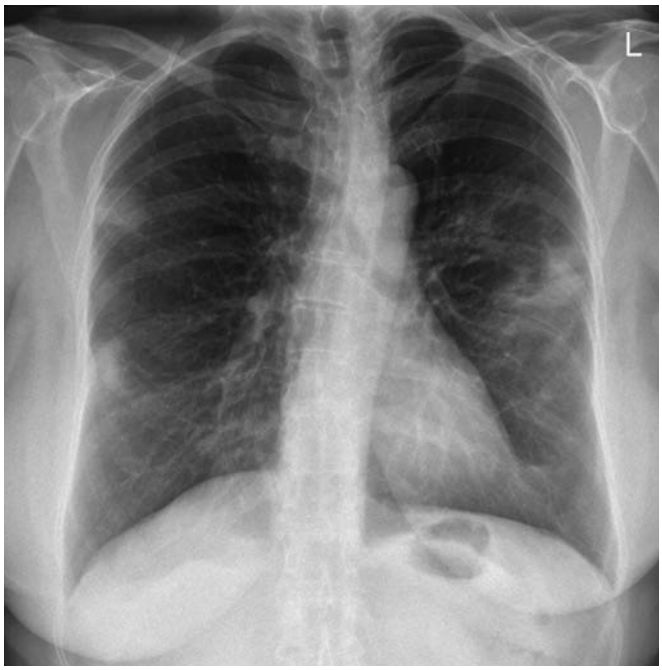

Zdroj obrázku: archiv autorů

Obr. 3: Oboustranná covid-19 pneumonie u 59leté pacientky, obraz ARDS, na UPV, exitus

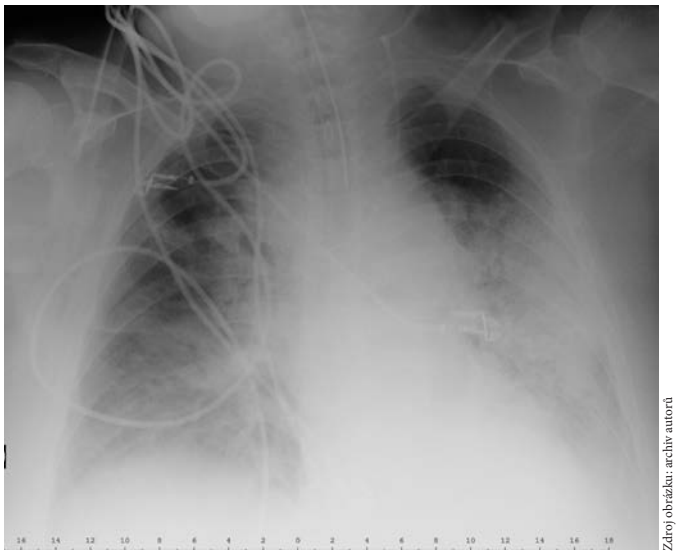

Zdroj obrázku: archiv autorů

Obr. 4: CT hrudníku – oboustranná covid-19 pneumonie, pacient 52 let, hospitalizace na stadardním oddělení

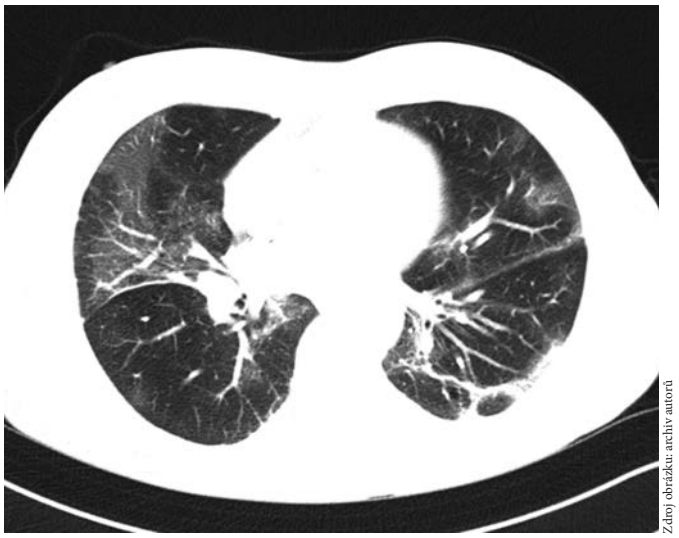

Zdroj obrázku: archiv autorů

antivirotik jsou stále ještě zkoušeny favipiravir, remdesivir a lopinavir-ritonavir, tedy vesměs antivirotika primárně určená pro léčbu HIV infekce či influenzy. Efekt těchto léků zatím není jednoznačně prokázán, což je možná dáno i tím, že je nasazován ve většině případů pacientům s již rozvinutou covid-19 pneumonií, kde samotná redukce viru nemusí mít léčebný efekt vzhledem k již rozvinutému toxicko-zánětlivému postižení plic.

V Thomayerově nemocnici bylo hospitalizováno pro covid-19 povětšinou s obrazem pneumonie 100 pacientů, 50 mužů a 50 žen. Jednalo se o 1/10 všech covid hospitalizací v České republice. V současné době je vyhodnocována databáze pacientů a bude prezentována jako retrospektivní studie. Pacienti budou nadále sledováni, aby se zachytily případné pozdní komplikace covid-19 pneumonií, které byly popisovány (fibrotizující plicní procesy).

2 Výskyt klinických projevů a protilátkové odpovědi zdravotnických pracovníků FN HK během jarní vlny koronavirové pandemie

Vladimír Koblížek, Viktor Chrobok, Pavel Boštík, Kateřina Fuxová, Dora Truncová, Doris Vokurková, Radomír Hyšpler, Martin Beránek, Petr Prášil, Petr Šmahel, Stanislav Plíšek, Lenka Hobzová, Helena Linhartová a mnozí další
FN Hradec Králové

Úvod a cíl

Fakultní nemocnice Hradec Králové během současné virové pandemie SARS-CoV-2 pečovala o drtivou většinu covid-19 nemocných z Královehradeckého kraje. V Královehradeckém kraji bylo s onemocněním covid dosud diagnostikováno přibližně 190 osob. Aktivní PCR prokázané covid onemocnění zdravotnických pracovníků bylo nalezeno u méně než 10 osob. Proto bylo ve FN Hradec Králové zahájeno několik výzkumných projektů věnovaných této problematice a koordinovaných vedením nemocnice. Jedním z nich je projekt tzv. COVID-C analyzující přítomnosti respiračních (plicních, ORL, nespecifických) příznaků onemocnění u zdravé populace zdravotnických pracovníků. Cílem je zjistit zastoupení zdravotníků, kteří se během kontaktu s nemocnými nakazili a prodělali onemocnění covid-19, aniž by o tom věděli.

Metodika

Z pěti tisíc pracovníků FN HK byla vybráno několik stovek zaměstnanců z pracovišť ve zvýšeném riziku setkání se s covid nemocnými. Šlo o zdravotníky z následujících pracovišť: Klinika infekčních nemocí (péče o covid bez UPV), Klinika anesteziologie a intenzivní medicíny (péče o covid s UPV), Plicní klinika a III. gerontometabolická klinika (observační lůžka pro covid suspektní osoby), Emergency (příjem všech nemocných), Radiodiagnostická klinika (CT vyšetření u covid pacientů) a laboratorní komplement (analýza PCR a další analýzy od covid a covid suspektních pacientů). Pracovníci se známou koronavirovou infekcí nebyli do projektu zařazeni. Kromě podrobné analýzy symptomů bylo u nich během několika týdnů (od konce dubna do poloviny května 2020) prováděno validizované měření funkce čichového nervu a odběry žilní krve na sérologické a genetické vyšetření. Tato první fáze bude zopakována během podzimních měsíců u stejného souboru covid exponovaných zaměstnanců, v této druhé fázi bude spektrum odebraných zdravotníků rozšířeno o kontrolní skupinu dalších zaměstnanců FN HK (z covid nerizikových pracovišť – ředitelství, technické zázemí, psychiatrie, operační obory a další). Projekt COVID-C byl v březnu 2020 schválen Etickou komisí FN HK.

Jeho financování zajišťuje institucionální podpora FN HK čerpaná v rámci projektu PROGRES.

První výsledky

Během první fáze projektu COVID-C bylo vyšetřeno 417 zdravotnických pracovníků z covid rizikové skupiny (šlo o většinu zaměstnanců z vybraných, výše uvedených klinik). 416 z nich souhlasilo s odběrem vzorků na sérologii. První analýzy prokázaly přítomnost respiračních příznaků u přibližně 10 % zdravotníků. Poruchy čichu (hyposmie a anosmie) byla nalezena u 7 % zdravotníků. 15 zdravotníků (3,7 %) mělo prokázanou přítomnost protilátek proti SARS-CoV-2 (v minimálně jedné třídě protilátek). V současnosti probíhá podrobnější analýza všech získaných dat včetně laboratorní analýzy protivirové funkce protilátek u 15 pozitivních pracovníků. Všechny v září dostupné výsledky první fáze projektu COVID-C budou prezentovány na pražské konferenci.

Závěr

Projekt byl zaměřen na půlmilionový region s nízkým (z pohledu ČR) výskytem prokázaných případů onemocnění covid. I tak přítomnost respiračních symptomů, poruchy čichu i protilátkový status nevylučují existenci latentně probíhající SARS-CoV-2 u jednotek procent zdravotnických pracovníků. Druhé kontrolní vyšetření protilátkového statusu u rizikových zdravotníků a u kontrolní skupiny méně rizikových provozů přinese odpověď na to, jak se tento protilátkový status mění v čase a jaký vliv na něj má práce s covid pozitivními pacienty či s jejich biologickým materiálem.

3 Fleischner Society guidelines plicních nodulů

Eva Kočová
Radiologická klinika, FN Hradec Králové

V roce 2017 bylo Fleischnerovou asociací zveřejněno doporučení nejen pro radiology, jak přistupovat ke správnému měření plicních nodulů. Noduly je nutné hodnotit v plicním okně na HRCT rekonstrukci šíře do 1,5 mm. Mediastinální okno je nezbytné k hodnocení eventuální přítomnosti složek plicních nodulů. Mikronoduly – noduly pod 3 mm není doporučeno, vzhledem k veliké interindividuální variabilitě měření, hodnotit. Při měření nodulu je nutné hodnotit dva rozměry – dlouhou a krátkou osu nodulu. U nodulů do 10 mm se následně udává průměr těchto čísel, u nodulů a mas je nutné zaznamenávat oba rozměry. Současně je nezbytné řádně hodnotit noduly ve všech rovinách – transverzální, sagitální a koronální a hodnotit rozměr v té rovině, kde je rozměr nodulu největší. U parciálně solidních nodulů je nutné měřit jak solidní, tak subsolidní složku. Zároveň je nezbytné správně zaznamenat anatomickou lokalizaci hodnocených nodulů. Zcela nezbytné je nicméně k hodnocení nodulů přistupovat v celém klinickém kontextu pacienta.

4 Program časného záchytu karcinomu plic – jak jsme daleko?

Karel Hejduk[1,2], Ondřej Májek[1,2], Martina Vašáková[3], Ladislav Dušek[2,4]
[1]Národní screeningové centrum, Ústav zdravotnických informací a statistiky ČR, Praha
[2]Institut biostatistiky a analýz, LF MU, Brno
[3]Pneumologická klinika, 1. LF UK a Thomayerova nemocnice, Praha
[4]Ústav zdravotnických informací a statistiky ČR, Praha

Úvod a cíl sdělení

Ve vztahu k preventivnímu programu časného záchytu karcinomu plic byly v nedávné době publikovány významné výsledky klinických studií a pilotních projektů, které dokládají velký potenciál tohoto programu. Příkladem jsou zejména nejrozsáhlejší americká studie NLST a evropská nizozemsko-belgická studie NELSON. Tyto výzkumy dokazují, že časný záchyt s využitím nízkodávkové výpočetní tomografie (LDCT) je účinným způsobem, jak hodnotit plicní noduly u osob s vysokým rizikem karcinomu plic a zachytit karcinom plic včas. Cílem této přednášky je shrnout kroky, které probíhají při přípravě programu časného záchytu karcinomu plic v ČR a shrnout aktuální stav příprav v rámci ministerské komise pro přípravu tohoto programu.

Metodika programu

V současné době není v České republice zaveden systematický program časné detekce karcinomu plic. Jak ukazují data, onemocnění je v časné fázi odhaleno v poměrně malém procentu nemocných, je tedy vhodné uvažovat o aktivním oslovování asymptomatické vysoce rizikové populace. Většina studií věnujících se zavedení plošného preventivního programu uvažuje pouze populaci vysoce rizikových osob, zejména silných kuřáků. Na základě těchto informací představují vhodnou cílovou populaci např. kuřáci (současní či bývalí), jejichž kuřácká minulost je poznamenána alespoň 20 balíčkoroky, a jsou ve věku 55–74 let.

Základem diagnostiky karcinomu plic je dobře stanovená anamnéza, pečlivě provedené objektivní vyšetření, následné radiodiagnostické vyšetření a potvrzení definitivní diagnózy na základě histologického nebo cytologického vyšetření. Do procesu programu časného záchytu karcinomu plic v podmínkách ČR by měli být zapojeni praktičtí lékaři pro dospělé, ambulantní pneumologové a radiologická pracoviště při Komplexních onkologických centrech (KOC), kde bude probíhat návazná péče dle stávajících standardů. Při negativním výsledku je pacient referován na následující LDCT, dle schématu 1.–2.–4. rok. Při nejistém výsledku je pacient referován na opakované LDCT ve zkráceném časovém intervalu definovaného radiologickým standardem. Při pozitivním výsledku je pacient referován k multidisciplinární péči v KOC dle stávajících standardů. Klíčovou součástí celého procesu je primární prevence prostřednictvím krátké intervence nebo léčby závislosti na tabáku.

Závěr

Na svém zasedání 12. 6. 2020 Komise pro přípravu programu časného záchytu karcinomu plic v ČR doporučila realizovat časný záchyt tohoto onemocnění v podobě pilotního populačního programu s jasně definovanou evaluací celého procesu již v roce 2021.

5 Fibrotizující intersticiální plicní procesy: Hra o trůny

Martina Šterclová
Pneumologická klinika, 2. LF a FN Motol, Praha
Plicní ambulance, Nemocnice Na Homolce, Praha
Pneumologická klinika, 1. LF a Thomayerova nemocnice, Praha

Péče o pacienty s fibrotizujícími intersticiálními plicními procesy (IPP) donedávna naplňovala komentář k seriálu Hra o trůny – americká dramatická fantasy. Neboli víme, že pokud pacient vyvine fibrotizující intersticiální plicní proces na podkladě definovatelné události (po kontaktu s inhalačními antigeny, anorganickými prachy, při systémových chorobách pojiva apod.) nebo nedefinovatelné události (fibrotizující nespecifická intersticiální pneumonie), bude jeho onemocnění interferovat jak s kvalitou, tak s délkou jeho života. I když postup bude pravděpodobně pomalejší, než je tomu u nemocných s idiopatickou plicní fibrózou (IPF), bude proces se značnou mírou pravděpodobnosti v čase progredující a povede k rozvoji respiračního selhání. O co mohou být pacienti s těmito typy fibrotizujících IPP mladší, o to je beznaděj větší. Klinické studie zabývající se efektem různých postupů některé nosologické jednotky míjely, do hledáčku se kromě IPF dostaly některé systémové choroby pojiva.

S objevením efektu antifibrotik se situace poněkud mění. Vcelku časně po registraci pirfenidonu se objevily v literatuře výsledky malých studií, v rámci nichž byl testován obvykle pro pacienty s hypersenzitivní pneumonitidou. Do hry se zapojil i nintedanib a rozběhly se velké systematické studie testující toto antifibrotikum u nemocných se systémovou sklerodermií a s progredujícími fibrotizujícími IPP. Pirfenidon je testován u pacientů s neklasifikovatelnými fibrotizujícími IPP, u nemocných s progredujícími non-IPF IPP nebo u pacientů s plicním postižením při revmatoidní artritidě.

Ve hře o pomyslný trůn antifibrotické léčby zatím vítězí sklerodermie, pro nemocné s IPP na podkladě tohoto onemocnění je léčba nintedanibem indikována a hrazena v návaznosti na specializovaná centra. Sdělení dále přinese výsledky aktuálních studií zabývajících se problematikou antifibrotické léčby u nemocných s fibrotizujícími IPP.

6 Chyť mě, když to dokážeš

Martina Šterclová
Pneumologická klinika, 2. LF a FN Motol, Praha
Plicní ambulance, Nemocnice Na Homolce, Praha
Pneumologická klinika, 1. LF a Thomayerova nemocnice, Praha

Idiopatická plicní fibróza (IPF) je svým způsobem diagnóza z nouze. Máme před sebou pacienta středního/vyššího věku s fibrotizujícím intersticiálním plicním procesem (IPP), který naplňuje radiologické atributy obvyklé intersticiální pneumonie (UIP) a jehož příčinu jsme navzdory podrobnému vyšetření neodhalili. Nevíme tedy, co za jeho chorobou stojí, případ označíme jako IPF. Diagnózu IPF by mělo posvětit Centrum pro IPP a také vést léčbu, ke kontaktu s Centrem lze využít různé způsoby, počínaje telefonem, konče moderními aplikacemi.

Ani pro Centrum nemusí být vždy případ pacienta jednoduchý, jak dokumentuje následující kazuistika: pacientka, 62 let, pracovala celý život jako ošetřovatelka skotu a dojička. Vyšetřena v Centru pro IPP, vzhledem k anamnéze expozice byl evidentní fibrotizující IPP označen jako chronická hypersenzitivní pneumonitida. Nemocná byla léčena systémovými kortikosteroidy, bez efektu. Byla tedy referována do jiného Centra pro IPP, vzhledem k radiologickému obrazu, který odpovídal UIP a absenci odpovědi na kortikosteroidy, byly nálezy nemocné přehodnoceny jako IPF a byla zahájena léčba pirfenidonem. Záhy se u nemocné objevila výrazná fototoxická reakce s difuzní erytrodermií, místy s tvorbou puchýřů. Léčba pirfenidonem byla ukončena, nemocná přešla na nintedanib. Navzdory terapii IPP progredoval, objevila se respirační insuficience s nutností domácí oxygenoterapie. Nemocná byla referována do transplantační ambulance, vyšetřena a zařazena na čekací listinu pro transplantaci. Přibližně po šesti měsících se stav pacientky dále zhoršil, objevily se teploty, nově i anemie, vysoké zánětlivé parametry. Nemocná byla přijata k hospitalizaci a byla zjištěna pozitivita řady autoprotilátek. Pacientku jsme referovali s podezřením na systémovou chorobu pojiva do revmatologického ústavu, kde byl diagnostikován antisyntetázový syndrom a zahájena pulzní léčba cyklofosfamidem s výborným efektem. Vzhledem ke zlepšení stavu nemocné a nově diagnostikované systémové nemoci pojiva je nemocná vyřazena z čekací listiny pro plicní transplantaci.

Sdělení dokumentuje potřebu mezioborové spolupráce u nemocných s IPF – „chytit“ diagnózu IPF nemusí být vůbec jednoduché, a i když si myslíme, že ji máme, je třeba značné obezřetnosti, protože to tak vůbec být nemusí.

7 Praktické vedení antifibrotické léčby u pacientů s IPF

Ladislav Lacina
Klinika pneumologie, Nemocnice Na Bulovce, Praha

Úvod

Idiopatická plicní fibróza (IPF) je progresivní plicní onemocnění projevující se ireverzibilní fibrotickou přestavbou plic vedoucí k poklesu plicních funkcí (zejména vitální kapacity plic a difuzní kapacity plic) a na tomto podkladě k dušnosti, snižování kvality života, respirační insuficienci a smrti.

Po dekádách terapeutického tápání byla vyvinuta dvě účinná antifibrotická léčiva – pirfenidon a nintedanib. Ta významně zlepšila prognózu pacientů s IPF, ale přesto nelze léčbu považovat za uspokojivou. Obě molekuly nemoc pouze zpomalují – nejsou schopny IPF zvrátit ani zastavit.

Přesto nemocní ze současné antifibrotické léčby profitují a není známa žádná podskupina pacientů s IPF, na kterou by měla léčba dopad negativní (vyjma komplikací plynoucích z nežádoucích lékových účinků).

Proto platí odborné doporučení všechny pacienty s IPF co nejdříve nasazovat na antifibrotickou léčbu a tu pokud možno neukončovat.

S tímto doporučením kontrastují léčebná omezení (nejen) v ČR, která okruh pacientů pro nasazení antifibrotik zužují na nemocné v tzv. terapeutickém okně (určeném parametry FVC 50–90 % n.h. a DLCO >30 % n.h.) a která definují podmínky, kdy je třeba léčbu ukončit („stopping rules“ – současný pokles FVC o ≥10 % a DLCO o ≥15 % během 6 měsíců).

Metodika

Všichni nemocní s idiopatickou plicní fibrózou jsou léčeni ve specializovaných centrech pro IPF a data nemocných jsou v anonymizované podobě zaznamenávána ve specializované databázi (registr EMPIRE).

S pomocí této databáze a z informačního zdravotního systému naší nemocnice jsme vytvořili seznam všech našich pacientů s IPF a analýzu, zda byla nasazována antifibrotická léčba a pokud ne, tak proč. Dále jsme zjišťovali, kolik pacientů bylo v době diagnózy v terapeutickém okně, kolik nad ním a kolik pod ním. V případě pacientů nad terapeutickým oknem jsme zkoumali, za jak dlouho jejich plicní funkce poklesly do terapeutického okna, tedy jak dlouho byli de facto pouze ve fázi sledovací, než přešli do fáze léčebné.

Rovněž jsme zjišťovali, z jakého důvodu se na našem pracovišti antifibrotická léčba ukončovala, zejména kdy došlo k formálnímu naplnění stopping rules a kdy z jiné příčiny.

Naopak – v případě naplnění stopping rules jsme analyzovali, kdy jsme prováděli switch léčby, kdy ji ukončovali a kdy se i přes formální kontraindikaci k ukončení léčby v terapii dále pokračovalo a s jakým výsledkem.

Výsledky

V moment analýzy našich pacientů s IPF jsme měli v našich záznamech 89 nemocných zařazených v období od ledna 2013 do března 2020 s vysokým stupněm jistoty, že na našem pracovišti nemáme žádné pacienty s IPF mimo tuto evidenci. Histologicky je diagnóza podpořena u 28 %.

Z těchto 89 pacientů 34 (38 %) zemřelo, u 2 pacientů (2,2 %) jsme v průběhu let přehodnotili diagnózu a 4 pacienti (4,5 %) se ztratili ze sledování. Aktuálních IPF pacientů je tedy 49 (55 %).

Ze 49 žijících pacientů s IPF momentálně léčíme 20 pirfenidonem (P), 19 nintedanibem (N) a 7 nemá žádnou formu antifibrotické léčby. Důvodem nepodávání léčby je: 3× plicní funkce (PF) nad terapeutickým oknem, 1× PF pod terapeutickým oknem a 3× odmítnutí pacientem.

V rámci celé 89členné skupiny došlo 17× k ukončení léčby P. Ve 47 % z důvodu úmrtí pacienta, ve 24 % pro nežádoucí účinky (fototoxicita nebo nevolnosti), ve 24 % z důvodu progrese a v jednom případě (tj. 5 %) byla pacientovi provedena transplantace plic.

Důvody ukončení terapie N byly podobné – 50 % úmrtí, 20 % nežádoucí účinky (průjmy) a ve 30 % progrese.

V souboru nacházíme 4 případy převodu terapie N→ P a 6 případů P→N. Důvod převodu N→P byly 2× průjmy a 2× neuspokojivý léčebný efekt. Ve směru P→N šlo o 2 případy fototoxicity, 2× neúnosné nevolnosti a 2× neuspokojivý léčebný efekt.

Hodnocení vztahu plicních funkcí a terapeutického okna provádíme na podskupině pacientů diagnostikovaných od ledna 2015 – jde o 60 osob. (Omezení volíme zejména pro retrospektivní zadávání údajů některých nemocných před tímto datem a z toho plynoucí možné zkreslení.)

V době diagnózy mělo 60 % nemocných plicní funkce v terapeutickém okně (viz výše) a bylo možné rovnou zahájit antifibrotickou léčbu. U 33 % případů byly plicní funkce nad terapeutickým oknem a se zahájením účinné léčby bylo bohužel třeba čekat na progresi a v 6,7 % případů byly již v době diagnózy plicní funkce pod terapeutickým oknem a podle kritérií zdravotních pojišťoven tedy natrvalo kontraindikováno k léčbě.

Ve skupině nemocných nad terapeutickým oknem byl medián poklesu do terapeutického okna 14 měsíců, respektive 10 měsíců, pokud vyřadíme případy, kdy z důvodu zařazení do lékové studie byla terapie zahájena dříve.

Poslední zkoumanou otázkou byl osud pacientů, u kterých došlo k formálnímu naplnění stopping rules.

Ukazuje se, že přestože někteří pacienti vykazují rychlý pokles plicních funkcí, tak relativně zřídka dochází k nadlimitnímu poklesu FVC a DLCO zároveň. Současný pokles FVC o ≥10 % a DLCO o ≥15 % za 6 měsíců jsme zaznamenali 9×.

Ve třech případech jsme reagovali převodem na jiné antifibrotikum (přes zaznamenaný pokles byli pacienti nadále v terapeutickém okně), 2× jsme antifibrotickou léčbu ukončili a 4× i přes formální naplnění stopping rules v nezměněné terapii z různých důvodů pokračovali. V jednom případě pak došlo k významnému zhoršení i v dalším období a léčbu jsme poté vysadili, 1× se při dalším měření jak FVC, tak DLCO znovu

zlepšily (přechodné zhoršení přičítáme proběhlému respiračnímu infektu), 1× pokračovalo mírné horšení DLCO, ale nikoliv FVC a v posledním případě ještě kontrola neproběhla.

Z tohoto pohledu je jednoznačně pozitivní, že pravidlo o ukončení léčby bylo v případě užívání pirfenidonu zrušeno od ledna 2020 a pro užívání nintedanibu od 1. června 2020.

8 Tuberkulóza dříve a nyní

Ivana Hricíková, Emilia Kopecká
Pneumologická klinika, 1. LF UK a Thomayerova nemocnice, Praha

Tuberkulóza je bez nadsázky onemocnění staré jako lidstvo samo. Potvrzují to kosterní nálezy pocházející ze 4. tisíciletí před naším letopočtem. Stopy tuberkulózního zánětu nesou i staroegyptské mumie. Už Hippokrates o ní hovořil jako o nejrozšířenější a zároveň nejsmrtelnější chorobě. Vývoj antituberkulotik ve 40. až 70. letech 20. století proměnil kdysi vražedný „bílý mor“ ve vyléčitelnou nemoc. I když je účinná farmakoterapie známa více než 50 let, i v 21. století ročně na toto onemocnění ve světě umírá přibližně 1,5 milionů lidí. V roce 2018 podle odhadů Světové zdravotnické organizace onemocnělo 10 milionů lidí (5,7 mil. mužů, 3,2 mil. žen a 1,1 mil. dětí). Tuberkulóza zůstává stále sociální chorobou, což dokládá i nejvyšší počet nemocných v zemích tzv. třetího světa – Bangladéš, Čína, Indie, Indonésie, Nigérie, Pákistán, Filipíny a Jižní Afrika.

V České republice v posledních deseti letech poklesl počet hlášených případů tuberkulózy o polovinu. Incidence poklesla z 8,4 TB/100 000 na 4,2 TB/100 000 obyvatel. Z dlouhodobého hlediska vykazuje počet onemocnění klesající trend a v mezinárodním srovnání patří Česká republika k zemím s nízkým výskytem nemoci.

Jednotka pro léčbu tuberkulózy a multirezistentní tuberkulózy v Thomayerově nemocnici v Praze byla zprovozněna v dubnu 2007. Poskytuje primárně péči nejen pacientům z Prahy a Středočeského kraje, ale i celé České republiky. Odrazil se klesající trend počtu nemocných s tuberkulózou i v našem zařízení? Autoři srovnávají rok 2008 (tuberkulóza dříve) a 2018 (tuberkulóza nyní).

Literatura

1. Global tuberculosis report 2019. Geneva: World Health Organization, 2019.
2. Základní přehled epidemiologické situace ve výskytu tuberkulózy v České republice v roce 2018. ÚZIS ČR, 2019. (online: www.uzis.cz/res/f/008271/tbc2018-cz-a2b.pdf)

9 Indukované sputum – kdy a jak na to

Tomáš Slisz
Pneumologická klinika, 1. LF UK a Thomayerova nemocnice, Praha

V posledních letech stoupá zájem o použití neinvazivních metod k získání biomarkerů potřebných k pochopení a monitoraci zánětu dýchacích cest u pacientů s chronickým plicním onemocněním, jako je astma či chronická obstrukční plicní nemoc. Indukované sputum je velmi dobře tolerovaná a bezpečná metoda, která umožňuje získání cenných informací za použití minimálních prostředků. V poslední době dochází taky k sjednocování metodologie indukce sputa a validování buněčného rozpočtu či rozpočtu mediátorů zánětu. U astma je eozinofilie jedním ze základních charakteristik určujících odpověď na kortikosteroidy. Kromě eozinofilů nám indukované sputum může poskytnout cenné informace taky o zastoupení jiných buněčných populací hrajících důležitou roli v patofyziologii astmatu, jako jsou neutrofily a T lymfocyty. Supernatant vzniklý při zpracování indukovaného sputa dále nabízí možnost detekce lokálního zastoupení dalších mediátorů zánětu, jako jsou cytokiny (IL-5, 17, 33...), IgE, ECP, TNF-alfa a mnoho dalších, což se v době rozvoje nových možností biologické léčby ukazuje jako skvělý zdroj informací, který nám umožňuje nahlédnout do vztahu mezi funkcí dýchacích cest a jejich zánětem, zlepšit fenotypizaci pacientů, definovat, který fenotyp bude nejlépe reagovat na kterou terapii a samozřejmě tak poskytnout další nástroj k správnému managementu pacientů s asthma bronchiale.

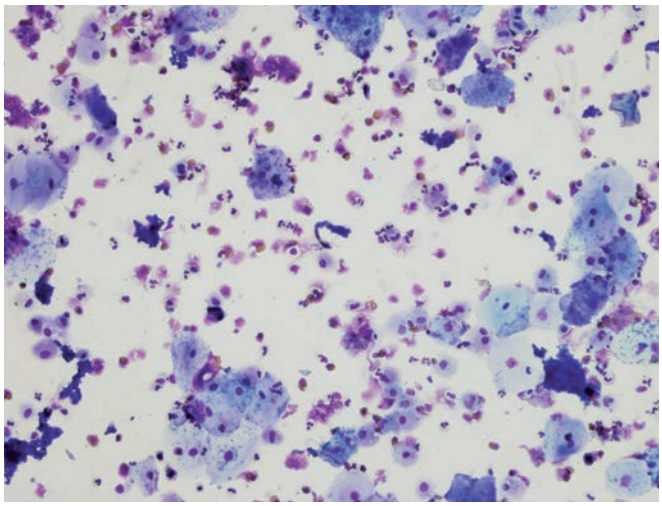

Zdroj obrázku: archiv autora

✓ **knihy pro lékaře**

✓ edice **Rady a poučení pro pacienty**

✓ edice **Archeos** – odborná literatura s pedagogickou a historickou tématikou

✓ edice **Jiná cesta** – odborná literatura o alternativní medicíně

Celá nabídka knih Nakladatelství GEUM

na **www.geum.org**

KAZUISTIKY

V ALERGOLOGII, PNEUMOLOGII A ORL

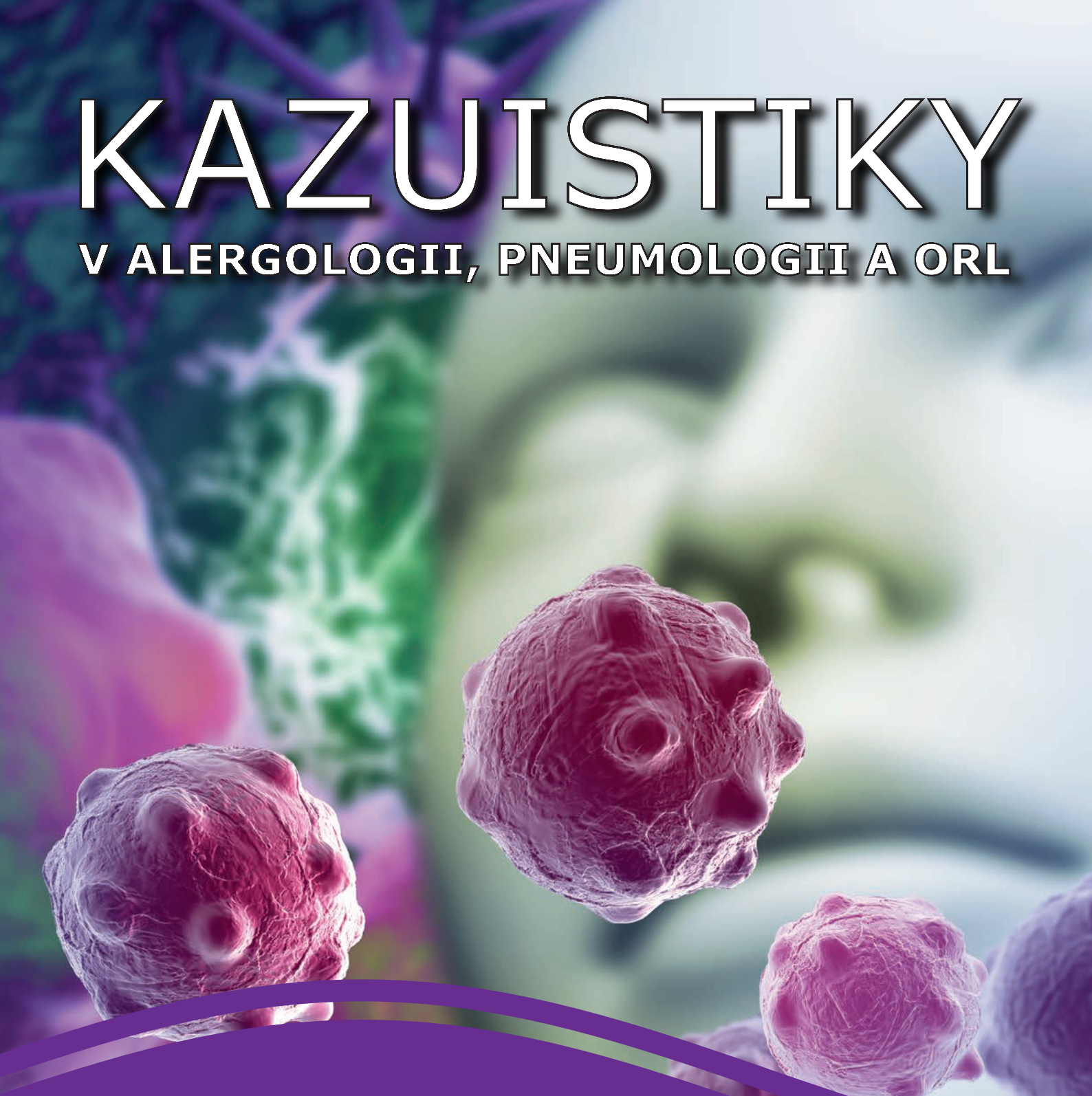

Odborný recenzovaný časopis
pro pneumology, alergology, internisty,
otorinolaryngology, praktické lékaře, pediatry

Pro lékaře možnost předplatného ZDARMA v rámci edukačního grantu
– stačí se zaregistrovat na:

www.geum.org

10 Nové metody léčby plicního postižení u systémové sklerodermie

Jan Anton
Pneumologická klinika, 1. LF UK a Thomayerova nemocnice, Praha

Systémová sklerodermie (SSc) je systémové onemocnění, jehož podstatou je akumulace pojivové tkáně v kůži a vnitřních orgánech způsobující strukturální a funkční abnormality. Zřejmě v reakci na zatím neznámý podnět dochází k indukci T imunitní odpovědi s afinitou k cévnímu endotelu. Vaskulární a mikrovaskulární poškození vystavuje intersticium fibrogenním cytokinům. Dochází k excesivní akumulaci extracelulární matrix (kolagenu) aktivovanými fibroblasty nebo myofibroblasty s následným jizvením a ztrátou funkce postiženého orgánu.

Typické je postižení kůže. Dále se nejčastěji setkáváme s postižením GIT, plic, srdce, ledvin a slzných a slinných žláz.

Klinicky se onemocnění klasifikuje dle rozsahu kožního postižení jako difuzní či limitovaná forma. U difuzní sklerodermie je kožní postižení symetrické proximální i distální, končetiny, obličej, trup. V tomto případě onemocnění nejčastěji postihuje plíce (fibróza), ledviny (renovaskulární hypertenzní krize), GIT, srdeční tkáň. Laboratorně bývají přítomny antitopoizomerázy V případě limitované sklerodermie je kožní postižení symetrické distálně od loktů a kolen, postihuje končetiny a obličej. Typicky je postižen GIT, často se objevuje plicní vaskulární postižení ve smyslu PAH, biliární cirhóza. Klasický je CREST syndrom (C – calcinosis, R – Raynaudův fenomén, E – porucha motility ezofagu, S – sklerodaktylie, T – teleangiektázie). Autoprotilátky u limitované formy jsou nejčastěji: anticentromerové.

Plicní postižení se vyskytuje u 65–80 % případů systémové sklerodermie (dle vyšetřovací metody). Je přítomno asi u 35 % pacientů s limitovanou formou a u 53 % pacientů s difuzní formou. Z nich zhruba 16 % má závažnou formu plicního postižení. Histologický vzor nejčastěji odpovídá NSIP (77,5 %), méně často UIP (11 %). Plicní postižení je nejčastější příčinou smrti u pacientů se SSc, proto by mělo být funkční vyšetření plic v průběhu prvních 4 let od prezentace co nejčastěji. Celková prognóza pacientů závisí na orgánovém postižení (devítileté přežití – u lehkého postižení 72 % vs. 30 % u pacientů se závažným intersticiálním plicním postižením). Prognóza je lepší než v případě IPF (79 % pětileté přežití, 59 % desetileté přežití), nepredikuje ji histologický vzor, ale horší prognózu má iniciální snížení FVC a DLCO. Plicní hypertenze se objevuje asi u 10 % pacientů. Vysoké riziko progrese plicního intersticiálního postižení mají pacienti s difuzním kožním postižením, v době do tří let od diagnózy, nad 20 % postižení na HRCT, při přítomnosti antitopoizomerázových protilátek, závažného GERD s vysokou hladinou KL-6 (marker epiteliálního poškození).

Plicní postižení lze dle rozsahu a funkčního vyšetření (rozsah na HRCT nad či pod 20 %, FVC nad či pod 70 %) rozlišit na limited a extensive disease.

Léčba plicního postižení je obtížná. Toxicita léčby velká, efekt malý – potenciální riziko nesmí převážit přínos léčby, proto je nutné indikace posuzovat případ od případu. Většina pacientů zůstává i bez léčby stran plicního postižení stabilní. Imunosupresivní léčba by měla být zahájena u pacientů s rizikem progresivního onemocnění. Nutné jsou kontroly každých 4–6 měsíců, je nutno zvážit léčbu při více než 10% poklesu FVC a 15% poklesu DLCO a/nebo FVC pod 70 % a/nebo více než 20 % podílu intersticiálních změn na HRCT. Též je ji nutno zvážit u vysoce rizikových pacientů (recentně diagnostikovaná difuzní SSc, pozitivní topoizomeráza) při FVC nad 80 %.

Hodnocení odpovědi na léčbu je náročné, protože zlepšení se projevuje pomalu, malé změny symptomů, plicních funkcí a/nebo radiografického vzhledu mohou být maskovány stávající fibrózou a maximálním očekávatelným výsledkem léčby je pouhá stabilizace plicních funkcí, nikoli zlepšení.

Jako iniciální léčba se doporučuje mykofenolát mofetil (MMF) spíše než cyklofosfamid (CYC) na základě důkazů srovnatelné účinnosti a lepšího profilu nežádoucích účinků u MMF (studie Scleroderma Lung II (SLS II), která porovnávala MMF s cyklofosfamidem a nezjistila žádné významné rozdíly ve funkci plic, ale lepší toleranci MMF). Cílová dávka MMF je obvykle mezi 1,5 a 3 g denně, obvykle ve dvou rozdělených dávkách. Optimální volba látky pro udržovací terapii a trvání léčby není známa. I když bylo prokázáno, že CYC i MMF zlepšují plicní funkci až na 24 měsíců, dlouhodobé přežití bylo podobné ve skupinách CYC a placeba SLS I a také ve skupinách MMF a CYC. Klinické zkušenosti podporují použití mykofenolátu (např. 1,5 až 3 g denně, obvykle ve dvou dílčích dávkách) nebo azathioprinu Jsou-li tyto látky používány jako udržovací terapie, obvykle se pokračuje, dokud se u pacienta nevyskytne období stability (nejméně 12 až 24 měsíců) v respiračních symptomech a funkcích, nebo dokud pacient nevykazuje progresivní onemocnění, které nás nutí ke zvážení alternativní léčby. Během udržovací léčby jsou adjuvantní glukokortikoidy obvykle vyhrazeny jen pro pacienty, kteří mají pro ně extrapulmonální indikaci, jako je artritida nebo pruritus.

Role rituximabu u plicního postižení v současné době je nejasná.

U refrakterní progresivní sarkoidózy se známkami aktivního intersticiálního plicního postižení je možné zvážit jako terapeutickou možnost myeloablaci s autologní transplantací hematopoetických kmenových buněk.

Novou nadějí pro pacienty s fibrotickým plicním postižením při systémové sklerodermii je možnost antifibrotické léčby nintedanibem, tyrozinkinázovým inhibitorem s trojnásobnými inhibičními vlastnostmi včetně aktivity zaměřené proti PDGF, receptorům vaskulárního endoteliálního růstového faktoru a fibroblastového růstového faktoru.

V roce 2019 byla publikována studie SENSCIS. Zařazeni do ní byli pacienti se SSc1 s prvním non-Raynaudovým příznakem do 7 let od screeningu, ≥ 10% podílem fibrózy plic na HRCT, FVC ≥ 40 % n.h., DLCO 30–89 % n.h. Kritériem pro nezařazení byla významná plicní hypertenze, > 3 digitální vředy nebo anamnéza těžké digitální nekrózy vyžadující hospitalizaci. Studie zahrnovala širokou škálu pacientů se SSc-ILD, včetně téměř

50 % pacientů s limitovaným kožním postižením a téměř 50 % pacientů užívajících mykofenolát na počátku studie. Podobně jako u pozorování u IPF, nintedanib snížil progresi ILD u pacientů se SSc-ILD, což bylo prokázáno snížením roční míry poklesu FVC o 44 % ve srovnání s placebem. Nintedanib snížil progresi ILD konzistentně napříč předem určenými podskupinami pacientů s odlišnými výchozími charakteristikami. Nebyl pozorován žádný účinek nintedanibu na kožní fibrózu nebo na kvalitu života související se zdravím. Profil bezpečnosti a snášenlivosti nintedanibu ve studii SENSCIS odpovídal profilu pozorovanému u pacientů s IPF.

Vzhledem k tomu, že nintedanib má odlišný způsob účinku než imunosupresiva, která jsou v současné době k dispozici pro léčbu SSc-ILD, stává se novou potenciální léčebnou možností. Jeho pozice v léčbě je však zatím nejasná. Rozdíl v léčbě (nintedanib versus placebo) vyjádřený roční mírou poklesu FVC ze základní hodnoty za 52 týdnů byl pouze 41 ml. Je známo, že klinický průběh SSc-ILD je vysoce variabilní. Nálezy z observačních kohortových studií ukázaly, že méně než třetina pacientů se SSc-ILD dospěla do end stadia plicního onemocnění, přičemž zbývající pacienti vykazovali stabilní plicní funkce v průběhu celého průběhu onemocnění.

Podle mého názoru by antifibrotická léčba měla být vyhrazena pro pacienty, kteří splňují vstupní kritéria studie SENSCIS a vykazují známky progrese v souladu s II. fází studie INBUILD, která zkoumala nintedanib u progresivních fibrotických intersticiálních onemocnění (pokles FVC nejméně o 10 %, FVC o 5–10 %, zhoršení respiračních symptomů a/nebo zvýšení rozsahu fibrózy na HRCT v průběhu posledních 24 měsíců).

Literatura

1. Flaherty, K. R., Wells, A. U., Cottin, V. et al.; INBUILD Trial Investigators. Nintedanib in progressive fibrosing interstitial lung diseases. N Engl J Med 381, 18: 1718–1727, 2019.
2. Distler, O., Highland, K. B., Gahlemann, M. et al.; SENSCIS Trial Investigators. Nintedanib for systemic sclerosis-associated interstitial lung disease. N Engl J Med 380, 26: 2518–2528, 2019.
3. Tashkin, D. P., Roth, M. D., Clements, P. J. et al.; Scleroderma Lung Study Investigators. Mycophenolate mofetil versus oral cyclophosphamide in scleroderma-related interstitial lung disease (SLS II): a randomised controlled, double-blind, parallel group trial. Lancet Respir Med 4, 9: 708–719, 2016.
4. Sullivan, K. M., Goldmuntz, E. A., Keyes-Elstein, L. et al.; SCOT Study Investigators. Myeloablative autologous stem-cell transplantation for severe scleroderma. N Engl J Med 378, 1: 35–47, 2018.

11 Biologická léčba astmatu v těhotenství

Lucie Heribanová

Pneumologická klinika, 1. LF UK a Thomayerova nemocnice, Praha

Přednáška se zabývá problematikou léčby těžkého astmatu v těhotenství a shrnuje dostupné údaje především o bezpečnosti podávání biologické léčby u těchto pacientek.

U pacientek s těžkým astmatem je v době těhotenství vyšší riziko zhoršení kontroly astmatu včetně těžkých exacerbací[1,2]. Zejména exacerbace provázené i mírnou hypoxemií matky představují vysoké riziko poškození plodu. Na druhou stranu podávání jakéhokoli léku v době těhotenství je pravidelně provázeno obavami z nežádoucích důsledků pro plod, jak ze strany těhotných žen, tak i jejich lékařů. Biologika užívaná v léčbě astmatu jsou humanizované imunoglobuliny třídy G (IgG). Transport IgG mezi matkou a plodem neprobíhá v 1. trimestru těhotenství, do 20. týdne je nízký, maxima dosahuje až ve 3. trimestru, kdy je potencionální riziko závažného poškození plodu farmaky obecně již velmi nízké.

Většina běžně užívaných antiastmatik, včetně inhalačních kortikosteroidů, spadá podle kategorizace bezpečnosti léčiv v těhotenství (FDA) do kategorie B nebo C. Omalizumab (anti-IgE protilátka) byl na základě výsledků z registru EXPECT[3] podle kategorizace bezpečnosti léčiv v těhotenství (FDA) zařazen do kategorie B, tedy relativně bezpečné, kdy možnost postižení plodu je téměř vyloučena. Zatím nejsou vyhodnoceny výsledky z aktivních těhotenský registrů při léčbě mepolizumabem, benralizumabem a dupilumabem, významné riziko postižení plodu není ani u těchto léčivých přípravků pravděpodobné.

Podle dostupných údajů tedy i pro biologickou léčbu velmi pravděpodobně platí, že riziko spojené s léčbou astmatu je nižší než riziko spojené s nekontrolovaným astmatem.

Literatura

1. Dombrowski, M. P., Schatz, M.; ACOG Committee on Practice Bulletins-Obstetrics. ACOG Practice Bulletin: Clinical management guidelines for obstetrician-gynecologists number 90, February 2008: Asthma in pregnancy Obstet Gynecol 111, 2: 457–464, 2008.
2. Gluck, J. C., Gluck, P. A. The effect of pregnancy on the course of asthma. Immunol Allergy Clin N Am 26, 1: 63–80, 2006.
3. Namazy, J. A., Blais, L., Andrews, E. B. et al. Pregnancy outcomes in the omalizumab pregnancy registry and a disease-matched comparator cohort. J Allergy Clin Immunol 145, 2: 528–536, 2020.

12 Iniciální zkušenosti s terapií kombinací léčivých přípravků tezakaftor a ivakaftor u nemocných cystickou fibrózou

Libor Fila[1,2], Alžběta Grandcourtová[1,2], Alena Bílková[1,2,3], Pavel Dřevínek[2,3,4]

[1]Pneumologická klinika, 2. LF UK a FN v Motole, Praha
[2]Centrum CF, FN v Motole, Praha
[3]Pediatrická klinika, 2. LF UK a FN v Motole, Praha
[4]Ústav lékařské mikrobiologie, 2. LF UK a FN v Motole, Praha

Úvod

Kauzální léčba cystické fibrózy (CF) se v roce 2012 stala díky ivakaftoru (IVA) klinickou realitou. V roce 2015 byl do praxe zaveden další modulátor proteinu CFTR, lumakaftor, a v letech 2018 a 2019 následovaly tezakaftor (TEZ) a elexakaftor (zatím pouze v USA). Limitací, a to i v našich podmínkách, je vysoká cena těchto léčivých přípravků. První zkušenosti s léčbou kombinací TEZ/IVA jsme proto mohli získat až v letošním roce.

Metodika

Do studie byli zařazeni nemocní CF v péči Pneumologické kliniky 2. LF UK a FN v Motole, nositelé mutací genu CFTR F508del/mutace s reziduální funkcí, indikovaní k terapii kombinací léčivých přípravků TEZ/IVA. Ze zdravotní dokumentace byly zaznamenány věk, pohlaví, genotyp, stav infekce dýchacích cest a pankreatický status nemocných. Dále byly zaznamenány hodnoty usilovně vydechnutého objemu za první sekundu (FEV_1) a tělesné hmotnosti před léčbou a 14 dnů po nasazení kombinace TEZ/IVA. Hodnocen byl rovněž výskyt nežádoucích reakcí po zahájení léčby.

Výsledky

Do studie bylo zařazeno šest pacientů, jejichž data jsou uvedena v tabulce 1. S jedinou výjimkou se jednalo o pankreaticky suficientní pacienty.

U všech nemocných došlo ke zlepšení hodnoty FEV_1, v mediánu o 150 ml (rozpětí 30 až 940 ml), resp. o 4,3 % náležitých hodnot (rozpětí 1,0 až 21,4 % n.h.). Tělesná hmotnost se ve třech případech zlepšila, ve dvou nezměnila a v jednom zhoršila. Medián změny činil +0,3 kg (rozpětí -3,5 až +1,5 kg). Z nežádoucích reakcí byla pozorována v jednom případě přechodná cefalea a ve druhém přechodný exantém na dolních končetinách. Žádný z pacientů léčbu nepřerušil.

Závěr

Iniciální zkušenosti s terapií kombinací léčivých přípravků TEZ/IVA potvrzují zlepšení stavu plicích funkcí a stavu výživy a rovněž dobrou toleranci léčby.

Literatura

1. Rowe, S. M., Daines, C., Ringshausen, F. C. et al. Tezacaftor-ivacaftor in residual-function heterozygotes with cystic fibrosis. N Engl J Med 377, 21: 2024–2035, 2017.

Práce byla podpořena projektem MZ ČR – RVO FN Motol 00064203.

Tab. 1: Demografická a klinická data pacientů

pacient	pohlaví	věk	druhá mutace	infekce dýchacích cest	vstupní hodnota FEV_1
1	F	38,2	2789+5G>A	BC-ST32	1,29 l = 45,3 % n.h.
2	F	43,2	D1152H	PA	1,63 l = 58,1 % n.h.
3	M	28,3	S945L	NK	4,02 l = 89,9 % n.h.
4	M	26,8	3272-26A>G	AX	1,40 l = 32,1 % n.h.
5	F	32,7	3849+10kbC>T	BC-ST184	2,05 l = 65,6 % n.h.
6	F	30,8	3849+10kbC>T	BC-ST184	1,27 l = 38,7 % n.h.

Vysvětlivky: F – žena, M – muž, BC – komplex *Burkholderia cepacia*, ST – sekvenční typ, PA – *Pseudomonas aeruginosa*, NK – nekolonizovaný, AX – *Achromobacter xylosooxidans*, FEV_1 – usilovně vydechnutý objem za první sekundu, n.h. – náležitá hodnota

13 Kazuistika pacienta s TBC na jednotce plicní JIP Thomayerovy nemocnice

Šárka Žbánková

Pneumologická klinika, 1. LF UK a Thomayerova nemocnice, Praha

Tuberkulóza (TBC) je chronické infekční onemocnění, jehož původcem je acidorezistentní tyčinka *Mycobacterium tuberculosis*. Tuberkulóza postihuje převážně plíce (85 % případů), méně časté jsou formy mimoplicní (15 % případů), při nichž může být postižen kterýkoliv orgán lidského těla.

Pacienti s tuberkulózou, kteří jsou přijati na jednotku intenzivní péče, reprezentují pouze malou část (1–3 %) všech pacientů léčených s diagnózou tuberkulózy. Důvodem přijetí

na jednotku intenzivní péče je u těchto pacientů většinou respirační selhání, ať už díky těžké tuberkulózní pneumonii, miliární TBC nebo ARDS, rozvoj sepse a multiorgánového selhání nebo porucha vědomí v důsledku postižení centrálního nervového systému tuberkulózní meningitidou.

Ačkoliv je tuberkulóza dobře léčitelné onemocnění, zůstává mortalita ventilovaných pacientů s aktivní TBC vysoká, dosahuje až 67 %. Pacienti s aktivní TBC na ventilátoru mají prokazatelně vyšší mortalitu oproti nemocným s ARDS z netuberkulózních příčin (56 %) a netuberkulózní pneumonií (36 %). Skóre APACHE-II a delta SOFA patří mezi nezávislé faktory mortality.

Průběh choroby u pacientů s aktivní TBC na umělé plicní ventilaci je často komplikován nozokomiální pneumonií (67 %), pneumotoraxem (14 %), ARDS (12 %), akutním renálním selháním (12%) a multiorgánovým selháním (3–4 %). Současné mimoplicní postižení TBC je pozorováno přibližně u 20 % pacientů. Výrazně horší přežití představují pacienti s miliární formou TBC, ventilátorovou pneumonií (VAP), ARDS, ve vyšším věku, s multiorgánovým selháním, trváním symptomů více než 4 týdny, APACHE-II skóre >20.

Hlavními faktory, které zásadně ovlivňují úspěšné zvládnutí choroby, jsou včasná diagnóza a efektivní terapie, zahrnující mimo jiné i podání kortikosteroidů. Omezená absorpce ze zažívacího traktu, orgánová selhávání, lékové interakce (rifampicin) a toxicita některých léčiv mohou významně modifikovat průběh a délku léčby. Možnost monitorace hladin některých léčiv umožňuje předcházet jejich nežádoucím účinkům a zvolit jinou alternativu léčby. Nízké hladiny antituberkulotik a dalších antimikrobiálních léčiv mohou vést k omezené klinické odpovědi, selhání léčby a lékové rezistenci. Z těchto důvodů se u kriticky nemocných pacientů upřednostňuje v prvních 72 hodinách parenterální podávání léčiv.

Toto sdělení prezentuje případ těžké formy plicní TBC na umělé plicní ventilaci u mladého, jinak zdravého muže z Barmy, studenta Technické univerzity v Liberci. Pacient byl přeložen z nemocnice v Liberci k diagnostice a léčbě rozsáhlého plicního nálezu bilaterálních infiltrátů. Námi prokázaná vyšetření vstupně prokázala aktivní formu plicní tuberkulózy s původcem *Mycobacterium tuberculosis*. Byla zahájena léčba základními antituberkulotiky. Vzhledem k poměrně významné respirační insuficienci byl pacient přijat na plicní JIP naší kliniky. Plicní ventilace byla zpočátku korigována za pomoci vysokoprůtokového kyslíku (HFOT), pro progredující respirační selhání bylo nutno pacienta zaintubovat a napojit na umělou plicní ventilaci. I přes mnohé komplikace a délku léčby se průběh onemocnění podařilo úspěšně zdolat a pacient mohl být přeložen na standardní oddělení k pokračování léčby a další rehabilitaci. Pacient po dimisi z naší kliniky odcestoval zpět do Barmy, kde pokračoval v rekonvalescenci. Z poměrně čilé telefonické i obrazové komunikace mezi pacientem a některými sestrami naší JIP je patrno, že dále žije plnohodnotný život. V tom mu nebrání ani poměrně těžká percepční nedoslýchavost levého ucha vzniklá v důsledku dlouhodobého podávání amikacinu.

14 Imunoterapie u bronchogenního karcinomu

Marie Drösslerová, Markéta Černovská, Libor Havel

Pneumologická klinika, 1. LF UK a Thomayerova nemocnice, Praha

Délka přežívání pacientů s metastatickým NSCLC (nemalobuněčným plicním karcinomem) není uspokojivá (pětileté přežití pod 5 %). Imunoterapie u těchto pacientů poskytuje prodloužení celkového přežití a významné zlepšení kvality života ve srovnání se standardními chemoterapeutickými režimy (platinový derivát v kombinaci s cytostatikem III. generace).

Imunoterapie stimuluje imunitní systém pacienta k tomu, aby sám rozpoznal a ničil nádorové buňky.

Stěžejní roli v tomto procesu hrají cytotoxické T-lymfocyty. Dokáží přímo usmrtit nádorovou buňku po navázání na její povrchovou strukturu. T-lymfocyty mají na svém povrchu receptory (antigeny), které regulují jejich činnost. Tyto antigeny se nazývají kontrolní (checkpoint) body imunitní reakce. Nádorové buňky umí na úrovni kontrolních bodů zablokovat efektivní imunitní odpověď a uniknout tak kontrole lymfocytů. Sem patří i interakce proteinu programované buněčné smrti PD-1, který je na povrchu imunitních buněk, s ligandem PD-L1, který je exprimován nádorovou buňkou. Vazbou na své receptory PD-L1 snižuje aktivitu cytotoxických T-buněk.

Pembrolizumab je humanizovaná monoklonální IgG4 protilátka proti receptoru programované buněčné smrti PD-1. Úhrada je v České republice omezena na monoterapii u nemocných s metastazujícím NSCLC a expresí PD-L1 ≥50 % (studie KEYNOTE-024), v případě adenokarcinomu musí být vyloučeny nádorové mutace EGFR a ALK.

Naším pacientem je 68letý muž, běloch, exkuřák od roku 2019 s celkovou náloží 50 balíčkoroků. Anamnesticky byl vstupně pacient bez vážných onemocnění, autoimunitní onemocnění nikdy neměl, kortikoidy neužíval.

Pacient měl v květnu 2019 dušnost a bolesti na hrudi. V rámci vyšetření mu byl proveden skiagram hrudníku s nálezem ložiskového plicního procesu. Pro významnou hypoxemickou respirační insuficienci a zhoršený výkonnostní stav následovala hospitalizace. CT hrudníku odhalilo ložisko v pravém středním plicním laloku (velikost ložiska 37x36x34 mm), dále mnohočetná menší ložiska oboustranně, oboustrannou mediastinální a hilovou lymfadenopatii, oboustranný drobný fluidotorax a výrazný perikardiální výpotek. Dále byla pacientovi diagnostikována trombóza vena jugularis interna vpravo a následně zahájena antikoagulační terapie LMWH (nízkomolekulárním heparinem). Další provedená vyšetření (sonografie břicha a CT mozku) byla s fyziologickým nálezem. Při punkci a následné drenáži perikardiálního výpotku byly cytologickým vyšetřením prokázány PAP IV buňky, v.s. NSCLC, z cytobloku byl jednoznačně diagnostikován primárně plicní adenokarcinom. Vzhledem k tomu, že z perikardiálního výpotku nebylo z cytobloku možno stanovit ALK mutace a PD-L1 expresi, pa-

cient podstoupil bronchoskopii. Z transbronchiální plicní biopsie byl potvrzen plicní adenokarcinom, EGFR, ALK a ROS1 negativní, PD-L1 exprese 90%. Dne 19. června 2019 uzavřeno tedy jako NSCLC vpravo, adenokarcinom, T4N3M1a (druhostranné plicní metastázy, maligní pleurální a perikardiální výpotek), IVA klinické stadium. Pacient byl dimitován domů.

Obr. 1: Skiagram hrudníku v době diagnózy, před léčbou, květen 2019

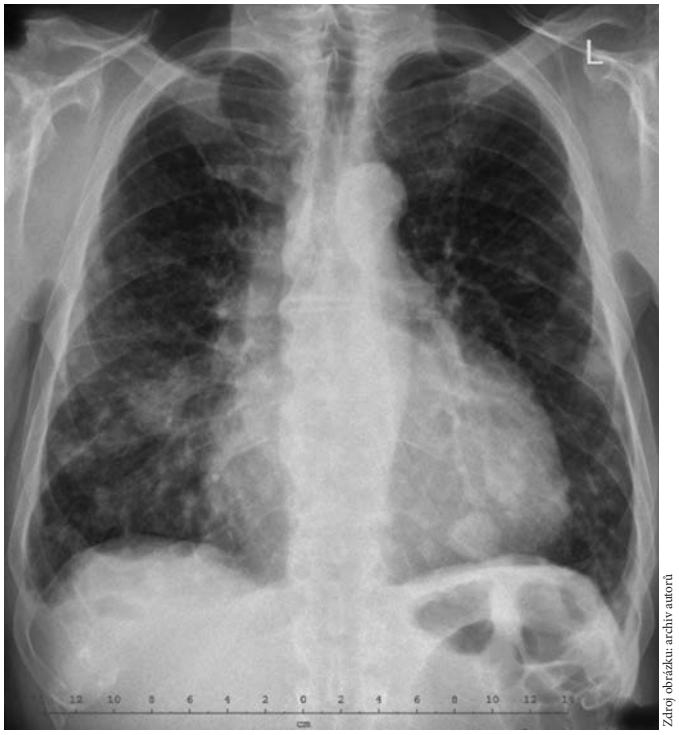

Zdroj obrázku: archiv autorů

Obr. 2: Skiagram hrudníku před 18. cyklem pembrolizumabu, červen 2020 (parciální remise onemocnění)

Zdroj obrázku: archiv autorů

Od 25. června 2019 jsme zahájili léčbu pembrolizumabem v dávce 200 mg intravenózně každé 3 týdny. Před každým podáním dalšího cyklu byla vždy provedena kontrola včetně skiagramu hrudníku a kompletního laboratorního vyšetření. Na skiagramech hrudníku a kontrolním CT, CT proběhlo 12. února 2020 po 12. cyklu pembrolizumabu, je parciální remise onemocnění, která trvá dodnes. Celkem bylo pacientovi již podáno 18 cyklů pembrolizumabu. Výkonnostní stav pacienta se výrazně zlepšil, pacient je schopen vykonávat jakoukoliv práci, pravidelně sportuje a těší se z vnoučat.

15 Individualizace v řešení stenóz dýchacích cest aneb intervenční bronchologie na míru

Luděk Stehlík, Jan Anton, Martina Vašáková
Pneumologická klinika, 1. LF UK a Thomayerovy nemocnice, Praha

V profesním životě každého pneumologa – bronchologa se objeví pacienti se vzácnější chorobou a raritním postižením dýchacích cest. Léčba zúžení trachey a bronchů u těchto pacientů vyžaduje nezřídka individuální přístup a cesta k úspěchu je klikatá. Nejedná se jen o samotnou bronchoskopickou intervenci. Jsme vystaveni otázkám, zda se vůbec o něco pokoušet, a pokud už ano, tak kdy v průběhu nemoci pacienta. U řady nemocných je zásadní současná systémová léčba základního onemocnění, pokud je možná, a zejména spolupráce s lékařem. Doporučení neexistují a srovnatelných zkušeností s léčbou takových pacientů nebývá k nalezení mnoho. Ve sdělení jsou prezentováni dva pacienti se systémovým onemocněním s dominantním postižením dýchacích cest, u nichž v terapii postupujeme velmi individuálně.

Prvním pacientem je 26letý muž doporučený k vyšetření v dubnu 2018 s histologicky stanovenou diagnózou blíže nespecifikované amyloidózy při ORL vyšetření. Trpí chrapotem a pociťuje zvýšenou dušnost při námaze, nicméně aktivně sportuje a nezaostává za ostatními. Spirometrie vstupně: FEV_1 2,0 l – 48 % n.h.; IVC 81 % n.h.; TL_{CO}: 87 % n.h.; kCO: 108 % n.h. CT vyšetření hrudníku a bronchoskopie prokázaly postižení dýchacích cest v rámci základní diagnózy: supragloticky kyprá nerovná sliznice na pliceae vestibulares, hlasivky pohyblivé, nepostižené, zúžení dolní třetiny trachey minimálně o 1/3, sliznice zde byla nerovná, nepravidelně ztluštělá a zvýšeně vaskularizovaná. Hlavní karina byla rozšířená, současně byl významně zúžen levý hlavní bronchus, který byl sotva prostupný pro 5 mm tlustý bronchoskop. Rebiopsií ověřena a upřesněna diagnóza AL amyloidózy lambda, dalšími vyšetřeními takto blíže specifikována: prokázáno postižení hrtanu a velkých dýchacích cest, bez průkazu paraproteinu s normálním poměrem volných lehkých řetězců (FLC), bez postižení myokardu a ledvin. Nebyla

prokázána hemoblastóza ani postižení kostní dřeně. Pacient byl vyšetřen hematologem specializujícím se na amyloidózu a dle doporučení dále sledován. Vzhledem k minimálním symptomům jsme k intervenci v centrálních dýchacích cestách zprvu nepřistoupili. Do podzimu 2019 pacient uvedl jednou destabilizaci obtíží při infektu, jinak se nehoršil, ventilační parametry byly bez vývoje. V listopadu 2019 po dalším, nejspíše virovém, infektu došlo k přetrvávajícímu zhoršení dušnosti i ventilačních parametrů, s dokumentovaným poklesem FEV_1 na 39 % n.h. Transferfaktor zůstával v normě. Nález v ORL oblasti nevykazoval zhoršení, při kontrolní bronchoskopii byla zjištěna mírná progrese zúžení v dolní trachee a levém hlavním bronchu. Pacientovi jsme s cílem zlepšit průsvit dýchacích cest provedli v prosinci 2019 core-out hypertrofické sliznice z trachey, snesení hypertrofické sliznice pomocí kleští z ústí levého hlavního bronchu a balónkovou dilataci v levém hlavním a spojném bronchu. Ranné plochy a zbytky hypertrofické sliznice byly dále ošetřeny laserem. Byla zahájena kombinovaná imunosuprese metylprednisolon + mykofenolát mofetil. V únoru 2020 byla dušnost pacientem hodnocena jako mírnější než před zákrokem, spirometrie byla taktéž zlepšena, FEV_1 dosáhla 57 % n.h. Pacient zůstává nadále v péči pneumologické kliniky.

Druhou pacientkou je 38letá žena, s diagnózou granulomatózy s polyangiitidou (GPA), s postižením velkých dýchacích cest, plic, ledvin, ORL oblasti a s očním postižením. Diagnóza GPA byla stanovena v 18 letech pacientky. V průběhu let nemocná prodělala více relapsů a byla léčena mnoha modalitami. Postupně bylo dosaženo stabilizace ve většině postižených orgánů krom dýchacích cest. V posledních dvou letech u pacientky řešíme recidivující stenózy až úplné uzávěry na úrovni hlavních, lobárních a segmentálních bronchů. Za recidivami stojí nejen povaha základního onemocnění, ale také špatná spolupráce a naposled i strach z nákazy novým koronavirem.

16 Čtyři drény stačí, drahoušku – kazuistika

Barbora Vlková, Liudmila Iakhontová, Šárka Žbánková, Ivana Hricíková, Pavla Žáčková
Pneumologická klinika, 1. LF UK a Thomayerova nemocnice, Praha

46letý pacient, kuřák, ethylik bez jiných významných komorbidit byl přijat na JIP Pneumologické kliniky Thomayerovy nemocnice pro akutní hypoxemickou respirační insuficienci na podkladě rozsáhlé abscedující pneumonie s konkomitantním hrudním empyémem bilaterálně, l. dx. již v septech. Vzhledem k anamnéze nelze vyloučit aspirační etiologii.

Vstupně významná elevace zánětlivých parametrů, hypoalbuminemie, rozvoj DIC, deficit humorální imunity. Ze sputa PCR pozitivní *Klebsiella pneumoniae* a *Haemophilus influenzae*, BK a HIV negativní.

Zahájena HFOT (high flow oxygen therapy), trojkombinace parenterálních ATB (cefoperazon/sulbaktam – Sulperazon, gentamicin, klarithromycin – Klacid), substituce humorální imunity, parenterální výživa, jednorázově podán antitrombin III.

Zavedena bilaterální hrudní drenáž, evakuován sekret charakteru empyému, l. dx. lýza alteplázou (Actilyse). Levostranná drenáž komplikována vznikem vrcholového pneumotoraxu. Po ukončení HFOT překlad na standardní lůžko, ATB terapie posílena o metronidazol a flukonazol, pro minimální odpady odstraněn pravostranný drén.

Následně progrese nálezu l. dx., vzestup zánětlivých parametrů, z odstraněného centrálního žilního katetru (CŽK) kultivačně pozitivní *Enterococcus sp.* a *Proteus mirabilis*, změna ATB na meropenem (Meronem), sulfametoxazol/trimethoprim (Biseptol) a metronidazol s příznivou klinickou odezvou.

Pro neregredující pneumofluidotorax l. sin. zaveden další hrudní drén ventrobazálně vlevo; nicméně i přes intenzivní dechovou rehabilitaci zůstával RTG nález prakticky stacionární. Doplněno CT hrudníku a cíleně zaveden celkově čtvrtý hrudní drén, tentokrát kaudálně od levé mammily a s kýženým výsledkem – levé plicní křídlo se plně rozvinulo.

Pro příznivý RTG nález drény postupně extrahovány, byl však patrný rozvoj abscesu postihujícího prakticky celý střední lalok l. dx. Změna ATB terapie na klindamycin a metronidazol, vzhledem k možným komplikacím hospitalizace prodloužena o další 3 týdny.

Další klinický i laboratorní vývoj byl příznivý, pacient výborně spolupracoval, rehabilitoval, dle RTG hrudníku však došlo jen k minimální regresi pravostranného nálezu, a do budoucna tak nebylo možné vyloučit nutnost chirurgického řešení.

Pacient byl pozván k ambulantní kontrole, na niž se však nedostavil pro pokračující abúzus. S odstupem cca pěti měsíců provedeno RTG vyšetření hrudníku díky spolupráci Psychiatrické léčebny Jemnice, kde pacient t.č. podstupuje režimovou léčbu. Je patrná poměrně významná parciální regrese nálezu.

17 Difuzní plicní postižení, diferenciální diagnostika miliární TBC

Eva Bartošovská
Pneumologická klinika, 1. LF UK a Thomayerova nemocnice, Praha

Prezentace kazuistiky 57letého pacienta, který byl v lednu 2020 hospitalizován na Pneumologické klinice 1. LF UK a TN na doporučení příbramské nemocnice. V Příbrami byl pacient vyšetřován pro obtíže, mezi kterými dominovaly horečky se zimnicemi, schvácenost a úporný kašel. Pro příznaky respiračního onemocnění a podezření na pneumonii byl doplněn skiagram hrudníku s překvapivým nálezem difuzního plicního postižení charakteru četných nodulů. Vysloveno podezření na miliární tuberkulózu, proto domluvena hospitalizace na Pneumologické klinice TN.

Schéma k abstraktu 17

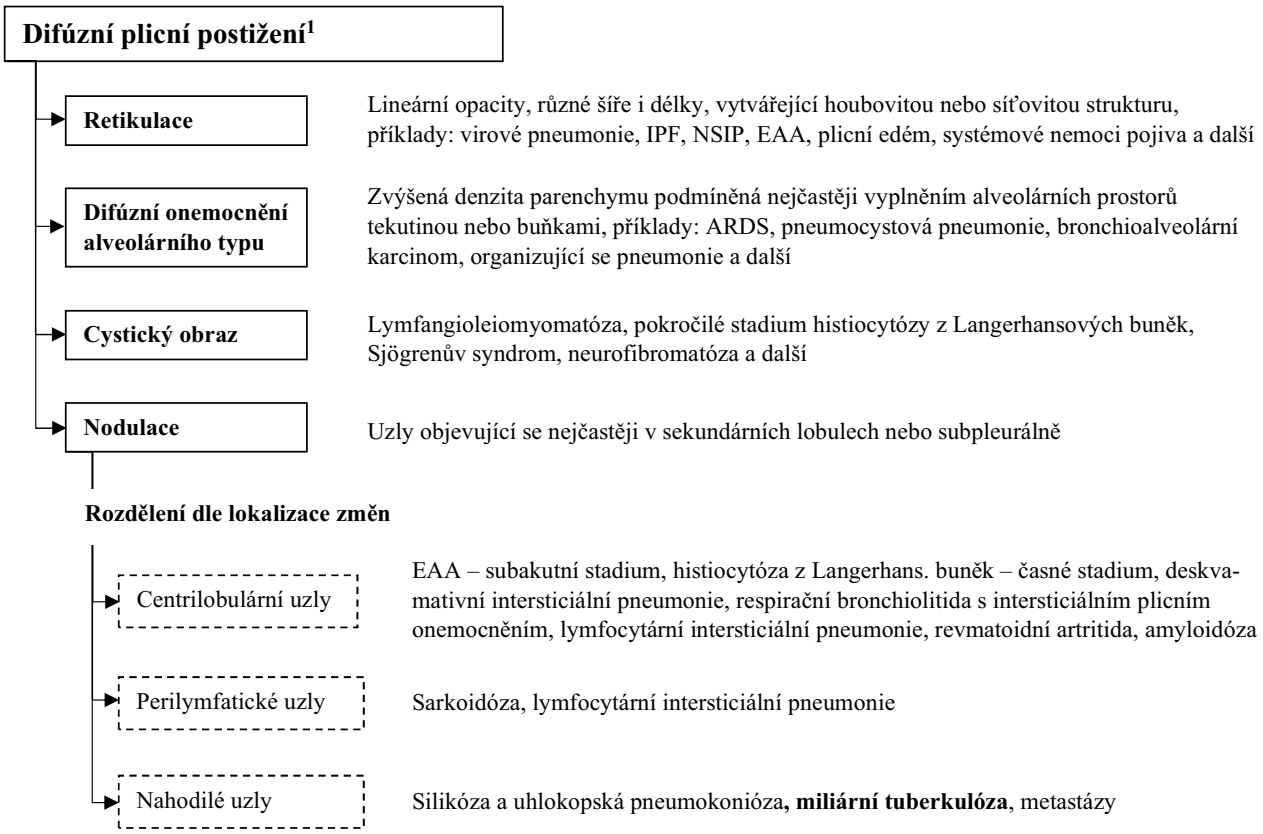

V této prezentaci se krátce zaměřím na diferenciální diagnostiku radiologického nálezu difuzního nodulárního plicního postižení a miliární tuberkulózy, následně doplním obrazovou dokumentaci prezentovaného pacienta spolu s výsledky provedených vyšetření a diagnostickým závěrem.

Literatura

1. Polák, J., Vašáková, M. Jak na radiodiagnostiku nemocí plic. Praha: Maxdorf, 2020.

18 Multimodální léčba maligního mezoteliomu pleury – první zkušenosti

Jaroslav Herzinger, Vladislav Hytych, Jiří Mališ, Petra Eliášová, Vojtěch Kurfist, Radek Pohnán, Alice Tašková

Oddělení hrudní chirurgie, Thomayerova nemocnice, Praha

Maligní mezoteliom pleury (MPM) je agresivní nádorové onemocnění, které i přes významný pokrok v onkologické a onkochirurgické terapii posledních desetiletí zůstává jedním z nejhůře ovlivnitelných onemocnění v humánní medicíně. Celosvětová incidence MPM má stále vzestupnou tendenci, přičemž kulminace výskytu se předpokládá na rok 2020. V průběhu dalších let se očekává pozvolný pokles incidence díky pozitivnímu vlivu restriktivních opatření v těžbě a zpracování minerálů bohatých na azbest. Azbestová mikrofilamenta jsou hlavním etiologickým agens rozvoje maligního bujení v serózních strukturách. Latence od inhalace azbestových vláken k rozvoji MPM je 20–30 let. Medián přežití maligního mezoteliomu je 12–20 měsíců.

Za potenciálně kurabilní léčbu je považována inovativní metoda, která kombinuje chirurgickou cytoredukční tumorektomii s následnou perioperační hypertermickou chemoperfuzí, tzv. HITHOC (nejčastěji jsou užívána cytostatika na bázi platiny nebo doxorubicin). V adjuvantní (nebo neoadjuvantní) fázi je tradičně používán pemetrexed nebo kombinace pemetrexed a cis-platina.

Mezi cytoredukční chirurgické postupy s kurabilním záměrem patří extrapleurální pneumonektomie (EPP) a pleurektomie/dekortikace (P/D). Prospěšnost EPP je pro svou invazivitu a vysoké procento pooperačních komplikací stále předmětem diskusí. Při extrapleurální pneumonektomii (EPP) se provádí en bloc resekce parietální pleury, plíce, perikardu a bránice s následnou rekonstrukcí perikardu i bránice syntetickým materiálem. P/D je standardně odstraněna parietální a viscerální pleura. P/D může být rozšířena o parciální či (sub)totální re-

sekci perikardu a bránice (extended P/D), plíce však zůstává zachována.

Při hypertermické intraoperační intrapleurální chemoterapii (HITHOC) je roztok ohřátého cytostatika vpraven do dutiny hrudní pomocí extrakorporální pumpy pomocí speciálně umístěných hadic s tepelnými čidly. Dávka je vypočítávána individuálně na m² povrchu těla. HITHOC trvá 90 minut a teplota roztoku je udržována na teplotě 40–42 °C. Systémový účinek chemoterapie je minimální, průnik cytostatik do tkáně vystavené HITHOC laváži je cca 4 mm. Více než toxicita cytostatického roztoku působí v perioperačním období potíže fyzikální vlastnosti roztoku. Jednak vyšší teplota, která pacienta zahřívá, a pak především samotná hmotnost roztoku, který svou vahou tlačí na struktury mediastina a kontralaterální plíci. Těsná kooperace s anesteziologem je naprostou nezbytností.

Multimodální terapie maligního mezoteliomu je výzvou, která vyžaduje multioborovou spolupráci pulmologů, intenzivistů, anesteziologů a hrudních chirurgů a dalších specializací. U vysoce selektované skupiny pacientů s prokázaným maligním mezoteliomem pleury má multimodální terapie kurabilní potenciál.

Zkratky

MPM – maligní mezoteliom pleury (Malignant Pleural Mesothelioma)
HITHOC – hypertermická intratorakální chemoterapie (Hypertermin Intrathoracic Chemotherapy)
CRS – cytoredukční chirurgie (Cytoreductive Surgery)
EPP – extrapleurální pneumonektomie, též pleuropneumonektomie (Extrapleural Pulmonectomy)
P/D – pleurektomie/dekortikace (Pleurectomia/Decortication)

19 Iatrogenní poranění trachey

Vladislav Hytych[1], Alice Tašková[1], Radek Pohnán[1,2], Jaroslav Herzinger[1], Jiří Mališ[1], Klára Česlarová[1], Rudolf Demeš[1], Jan Čermák[1]
[1]Oddělení hrudní chirurgie, Thomayerova nemocnice, Praha
[2]Chirurgická klinika, 2. LF UK a ÚVN, Praha

Trachea a velké bronchy mohou být poraněny pronikající ránou (na krku řeznou, sečnou, méně často střelnou, v dutině hrudní střelnou nebo bodnou) nebo zvlášť těžkou kontuzí, kompresí nebo decelerací (pád z výšky, dopravní nehoda). Trachea se trhá napříč mezi chrupavkami, šikmo nebo podélně v pars membranacea obvykle 0,5–2,5 cm nad karinou.

Trhlina průdušky může zaujímat celý obvod nebo jeho část. Může dojít k odtržení lobárního, spojného nebo hlavního bronchu. Nemocní mohou zemřít na místě nehody na akutní respirační insuficienci – asfyxii – při přerušení dýchacích cest či na hypovolemický šok při současném poranění srdce a aorty.

U pacientů, kteří přežili první okamžiky nehody, nacházíme dušnost, kašel, hemoptýzu, mediastinální a podkožní emfyzém, pneumohemotorax a atelektázu části plic. Rozvíjí se obraz šoku a respirační insuficience.

Nezbytné je bronchoskopické vyšetření. Vhodné je provést RTG snímky a CT vyšetření.

Léčení je chirurgické. Z torakotomie, sternotomie a výjimečně z krčního přístupu se snažíme o rekonstrukci trachey, bronchů a cév. V některých případech jsme nuceni provést resekci plíce.

Autoři představují soubor iatrogenních poranění trachey, které ošetřili a zvažují jejich příčiny.

Literatura

1. Genc, O., Dakak, M., Gürok, S. et al. Thoracic trauma and management. Internet J Thorac Cardiovasc Surg 4, 1, 2000.
2. Hájek, M., Slavíčková, A., Sehr, A. Traumatologie hrudníku. Avicenum, 1980.
3. Helmy, N., Platz, A., Stocker, R., Trenz, O. Bronchus rupture in multiply injured patients with blunt chest trauma. Eur J Trauma 28, 1: 31–34, 2002.
4. Hudec, I. et al. Úrazová chirurgia. Martin: Osveta, 1986. (s. 198–204, 580–594)
5. Khan, A. N., Macdonald, S., Jones, C. Thorax. Trauma, eMedicine.com 2, 2005.
6. Šafránek, J., Špidlen, V., Klečka, J. et al. Torakotomie pro hrudní trauma. Úrazová chirurgie 13, 1: 1–4, 2005.
7. Vodička, J., Šafránek, J., Špidlen, V. et al. Algoritmus diagnostiky a léčby plicních lacerací. Úrazová chirurgie 13, 1: 5–9, 2005.

20 Plicní nádory po transplantaci plic

Monika Švorcová[1], Jan Havlín[1], Kristýna Vyskočilová[2], Jiří Vachtenheim[1], Jan Kolařík[1], Jiří Pozniak[1], Jan Šimonek[1], Robert Lischke[1]
[1]3. chirurgická klinika, 1. LF UK a FN v Motole, Praha
[2]Plicní klinika, FN v Motole, Praha

Úvod

Transplantace plic se stala úspěšnou život zachraňující metodou léčby u pacientů v terminálním stadiu plicních onemocnění. S narůstající zkušeností se zlepšují i dlouhodobé výsledky přežívání po transplantaci plic. Zhoubné nádory zaujímají třetí místo příčiny úmrtí po transplantaci plic, zejména mezi 5.–10. rokem po transplantaci plic. Incidence plicních nádorů po transplantaci plic je relativně nízká. Mezi rizikové faktory vzniku maligních nádorů patří vysoké dávky imunosuprese, infekce způsobená onkogenními viry a předtransplantační riziko kouření dárce i příjemce.

Metody

Cílem naší práce je přiblížit výskyt plicních nádorů po transplantaci plic, jejich původ, management, terapii a délku přežívání. Retrospektivně jsme zhodnotili soubor pacientů, kteří podstoupili transplantaci plic v letech 2010 až 2019 na 3. chi-

rurgické klinice FN Motol. Zaznamenávali jsme věk, pohlaví, kouření dárce/příjemce, plicní onemocnění příjemce, předtransplantační sérologii cytomegaloviru a Epstein-Barrové viru, indukci, imunosupresivní terapii, peri- a postoperační období, dobu přežívání.

Výsledky

Plicní nádory po transplantaci plic mohou být diagnostikovány jednak v explantované plíci příjemce, mohou být přeneseny z dárcovské plíce nebo vznikají de novo v kterémkoliv roce v transplantované plíci po oboustranné transplantaci plic nebo nativní plíci u jednostranné transplantace plic. V našem souboru 308 pacientů po transplantaci plic byl plicní nádor prokázán celkem u 14 (4,5 %) pacientů. Přeneseně z dárcovské plíce byl transplantován jeden pacient. V explantované plíci byl prokázal MALT lymfom u jednoho pacienta. V nativní plíci po jednostranné transplantaci plic se plicní nádor vytvořil u 4 pacientů, po oboustranné transplantaci plic u šesti pacientů. Tři pacienti byli diagnostikováni již s pokročilým generalizovaným bronchogenním karcinomem.

Závěr

Maligní nádory jsou jednou z nejčastějších příčin úmrtí po transplantaci plic. Plicní nádory po transplantaci plic jsou relativně vzácné. Optimální léčbou plicních nádorů po transplantaci plic je radikální resekce s lymfadenektomií, redukce imunosuprese a onkologická terapie. Prognóza těchto nádorů závisí na stadiu onemocnění. Všichni naši pacienti po transplantaci plic absolvují onkologická screenigová vyšetření v pravidelných intervalech.

Literatura

1. Pérez-Callejo, D., Torrente, M., Parejo, C. et al. Lung cancer in lung transplantation: incidence and outcome. Postgrad Med J 94, 1107: 15–19, 2018.
2. Olland, A. B. M., Falcoz, P. E., Santelmo, N. et al. Primary lung cancer in lung

21 Diaphragma – společně můžeme být lepší

Jan Kovařík[1], Teodor Horváth[2], Igor Čižmář[1]

[1]Traumatologická klinika, LF UP a FN Olomouc

[2]Chirurgická klinika, LF MU a FN Brno

Poranění, paréza a postižení bránice v souvislosti s nádorovými a zánětlivými procesy na obou jejich stranách vyžadují orientaci. In medias res: Bránice je kupolovitá do hrudní dutiny vyklenutá, svalově vazivová membrána tvořená nepravidelnou vazivovou centrální plotnou (centrum tendineum), k jejímž okrajům se upínají svalová vlákna. Ve středu centrum tendineum je otvor pro průchod vena cava inferior (foramen venae cavae). Svalová část bránice se dělí na tři části (pars lumbalis, costalis, sternalis). Pars lumbalis je tvořena ze dvou pilířů (crus dexter a sinister), vytvářejících průchod pro jícen (hiatus oesophagus). Větší část tohoto průchodu vytváří pravý pilíř, který začíná z prvního a druhého bederního obratle. Levý brániční pilíř má v sobě další otvor (hiatus aorticus), kudy prochází do břišní dutiny aorta. Zbylé dvě součásti svalové bránice jsou pars costalis, která odstupuje od žeberních chrupavek a pars sternalis odstupující od hrudní kosti. K dalším přirozeným otvorům patří parasternální foramina (jako foramina Morgagni), skrz které procházejí po stěně do dutiny břišní vnitřní mammární arterie a stávají se tak horními epigastrickými arteriemi. Hrudní část bránice pokrývá parietální pleura. Břišní část pokrývá peritoneum krom přirozených otvorů a malého okrsku, kde jsou přiložena játra. Hlavní část cévního zásobení jde přímo z aorty z jejích nejhornějších abdominálních větví a venózní krev je drénována do dolní duté žíly. Inervace prostřednictvím dvou frenických nervů má svůj počátek ve třetím až pátém nervovém kořeni. Každý z těchto nervů inervuje celou stejnostrannou polovinu bránice. Bránice odděluje dutinu hrudní a břišní, je hlavním dýchacím svalem a podílí se až na 80 % práce nutné k nádechu. Kupolovitý tvar umožňuje vulnerabilním orgánům dutiny břišní (slezina, játra) ochranu prostřednictvím hrudní stěny tvořené kaudálními žebry. Pravá polovina bránice je uložena výše. Na této konstelaci se podílí kombinace tlaku jater z dutiny břišní a tlaku srdce na levou polovinu bránice.

22 Dubito ergo cogito – společně můžeme být lepší

Teodor Horváth

Chirurgická klinika, LF MU a FN Brno

Naše přednáška zahrne tyto okruhy:

- Vliv polohy a mobilizace na adekvátní průchodnost dýchacích cest v prvním dnech po lobektomii
- Dostatečná analgetizace
- Interpretace fenoménu pooperačního závojování reziduální tkáně
- Indikace BAL v prvních dnech po lobektomii v terénu omezené plicní funkce a její účast na:
  - kvalitě ventilace
  - modifikaci vzezření zobrazovacích metod
- Edém bronchiální sliznice z mechanického dráždění BSC zejména v krajinách polohového zúžení
- Diskrepance mezi klinicky zřejmou průchodností magistrální vaskulatury malého oběhu a její absencí v zobrazení
- Postavení ICG v pneumochirurgii
- Intra- a interdisciplinární spolupráce chirurg-pneumolog-intenzivista

23 Hrudní drén – společně můžeme být lepší

Teodor Horváth[1], Zdeňka Knechtová[2], Vít Tauvinkll, Zdeňka Surá[1] s kolektivem
[1]Chirurgická klinika, LF MU a FN Brno
[2]Katedra ošetřovatelství, LF MU Brno

Dva tucty hledisek hrudní drenáže jsou diskutovány s akcentem na profesní zdokonalování všech členů multi-, inter- a intradisciplinárních týmů. Snaha o dokonalost vzbuzuje spokojenost nemocných, spoluvytváří pozitivní ovzduší na oddělení i v nemocnici, šetří prostředky zdravotního pojištění a hojnou měrou přispívá k uspokojení z dobře vykonané práce. Jednotlivé aspekty – asepse, průchodnost, spolehlivé spojení, obnovení kontinuity po nežádoucím rozpojení, délka hadic, výška hladiny vodního zámku, míra podtlaku aktivního sání, mulem chráněné zaskřípnutí, nebezpečí „poranění" drénu, bilance aerostázy i tekutého výdeje, souvislosti celkového stavu pacienta a lokální situace kolem vstupu drénu do těla, vzájemné doplňování se lékařských a nelékařských (čti sesterských) dovedností i mechanických vlastností tubingu, specifika vícekomorových drenážních systémů, důsledky nesprávné péče, iniciální spádová drenáž, zásada frakcionované evakuace masivního výpotku, hemotoraxu, pneumotoraxu atp., správné ošetření výstupu drénu z těla a jeho optimální poloha, spoluúčast analgetizace, dechové rehabilitace, nejvhodnější poloha pacienta, podávání O_2, příprava nástrojů a pomůcek pro torakocentézu a hrudní drenáž „na míru šité", preciznost, laskavost, stručnost, nakládání s drény při vertikalizaci a mobilizaci – to vše tvoří společně jedinou soubornou znalost. Jejich vzájemné prolínání se v praxi je samozřejmé.

24 Hrudní stěna – společně můžeme být lepší

Pavel Korpa[1], Teodor Horváth[2], T. Ledvina[3], Igor Čižmář[1]
[1]Traumatologická klinika, LF UP a FN Olomouc
[2]Chirurgická klinika, LF MU a FN Brno
[3]Lékařská fakulta Masarykovy univerzity Brno

Znalost anatomie chirurgovi prospívá. Pěstuje-li například zadní horní vstup do pleurální dutiny, ví, že optimální místo pro torakocentézu či drenáž leží uprostřed rovnostranného trojúhelníku, jehož mediální rameno tvoří spojnice processus spinosi horních hrudních obratlů, rameno přední anteriorní hrana trapeziu a laterálně je to mediální hrana lopatky. Směr torakocentézy a následné drenáže neodchyluje od kolmé roviny více než o patnáct stupňů, aby průnikem skrze první mezižeberní prostor neohrozil struktury horní apertury anebo nesklouzl do retroskapulárního prostoru stěny hrudní. Ke tkáním se chová ohleduplně a nešetří lokálním anestetikem, protože si uvědomuje, že zárukou dlouhodobé vzduchotěsnosti tohoto typu drenáže je její průnik skrze musculus trapezius, m. levator scapulae, m. iliocostalis cervicis, m. rhomboideus minor a interkostální muskulaturu. Tubing drenáže vyvádí dopředu, aby neinterferoval s pohodlnou polohou nemocného na lůžku. Další významné detaily chirurgické anatomie a fyziologie jsou diskutovány – Louisův úhel, mm. levatores costarum, inspirační funkce zevních mezižeberních svalů, jejich exspirační oponenty mm. intercostales interni et intimi, anteroposteriorní rozšiřování horní porce hrudníku a laterální směr nárůstu jeho objemu v dolní porci při nádechu.

25 Topografie srdce – společně můžeme být lepší

Jaroslav Ilčišák[1], Teodor Horváth[2], Petr Němec[1]
[1]Centrum kardiovaskulární a transplantační chirurgie, Brno
[2]Chirurgická klinika, LF MU a FN Brno

Poranění srdce, páteře a hrudní stěny, pokročilý nádor plic či mezihrudí, pleury anebo hrudní stěny, rozsáhlý hnisavý proces pleurální anebo mediastinální vyžadují od chirurga exaktní orientaci v prostoru. Repetitio est mater studiorum: Uložení srdce představit zjednodušeně do prostoru seříznuté pyramidy, které baze nasedá na bránici a kraniální seříznutá část směruje do horního mediastina. Srdce je pak v tomto prostoru uloženo tak, že „visí" na odstupu velkých cév a hrot srdce směruje ventrálně do levého předního cípu pyramidy. Ventrální strana srdce je tvořena především většinovou částí pravé komory s odstupující arteria pulmonalis, a pravé síně, z které prominuje vyčnívající ouško dopředu tak, že překrývá kraniální část pravé komory. Vlevo je viditelná i část levé komory, ze které za odstupem a. pulmonalis odstupuje i aorta, která se s ní pak kříží nad a. pulmonalis dx. těsně po bifurkaci na a. pulmonalis dx. et sin. a přechází v oblouk aorty. Dorzálně srdce naléhá na zadní mediastinum, přes které probíhá sestupná aorta, jícen, ductus thoracicus, kraniálně za odstupem velkých tepen i arteriae pulmonales dx. et sin., parciálně i pravý a levý bronchus. Zadní část srdce tvoří převážně levá síň a větší část levé komory, částečně pak i pravá komora. Laterálně naléhá perikard na pleurae mediastinales, a po obou stranách probíhají nervi phrenici. Z pravé strany při vstupu do hrudní dutiny (pokud si odmyslíme plíce) vidíme ventrodorzálně hrudní stěnu, osrdečník se srdcem a n. phrenicus, vena cava superior, plicní hilus s arteria pulmonalis dx., venae pulmonales dx. a pravý bronchus. Za plicním hilem pak probíhá část jícnu, po které běží i nervus vagus a dorzolaterálněji vena azygos. Srdce na pravou stranu naléhá kraniálně částí pravé síně a velkou částí levé síně. Z levé strany ventrodorzálně vidíme taky hrudní stěnu, srdce s n. phrenicus, plicní hilus s vena pulmonalis sin., arteria pulmonalis sin. a pravý bronchus, dorzálněji pak vidíme větší část jícnu a část arcus aortae s dále probíhající sestupnou aortou, na jejímž rozmezí je pak taky viditelný levý nervus vagus. Na levou stranu

srdce naléhá kraniálně odstupem arteria pulmonalis, levou síní s odstupujícím ouškem levé síně, těsně nad odstupem plicních žil a kaudálněji pak stěnou levé komory. Kraniálně ze srdce vystupují velké cévy a vpravo vstupuje horní dutá žíla, pak prostor prochází do horního mediastina. Kaudálně srdce leží na bránici, pod kterou je uložená hlavně větší část jater. Tady naléhá převážně větší částí levé komory, zadní částí pravé komory a do přiléhající části pravé síně odsud vstupuje dolní dutá žíla.

26 Řez, port nebo uniport…?

Peter Hromádka, Jiří Škach, Martin Chrenko
Chirurgické oddělení, Krajská nemocnice Liberec

Anatomické plicní resekce provedené klasickou cestou torakotomie nebo různými modifikacemi miniinvazivního přístupu mají jedno společné. A tím je výkon v hrudní dutině – resekce plíce.

Rozdíl je v přístupu a rozsahu poranění hrudní stěny přístupem samotným. Rozsah torakotomie, potažmo minitorakotomie, je rozhodným pro ovlivnění mechaniky dechových pohybů hrudní stěny a je důležitou veličinou v pooperačním období. Ovšem nikoliv jedinou.

Důležité je i umístnění hrudních drénů, kdy cesta miniinvazivity dovedla některé chirurgy k aplikaci drénu místy potírající zákony fyziky i chirurgická dogmata.

Sdělení se dále věnuje indikacím k jednotlivým přístupům. Zhodnocují nejenom medicínsky benefit, ale i ekonomické hledisko výkonů.

Autoři se na základě vlastních zkušeností i odborné literatury snaží „s nadhledem a nezaujatě“ porovnat výhody i nevýhody jednotlivých přístupů.

27 ERAS v plicní chirurgii

Jan Kolařík, Jiří Vachtenheim, Monika Švorcová, Jiří Pozniak, Jan Šimonek, Alan Stolz, Jan Schützner, Robert Lischke
3. chirurgická klinika, 1. LF UK a FN v Motole, Praha

Pod hlavičkou ERAS (enhanced recovery after surgery) zavádíme soubor opatření předoperačních, perioperačních i pooperačních, které mají za cíl minimalizovat operační trauma po plicní operaci, redukovat pooperační bolest, snížit výskyt pooperačních komplikací, pacientovi usnadnit a zkrátit hospitalizaci s umožněním co nejčasnějšího návratu k běžným životním činnostem. V předoperačním období klademe důraz na posílení fyzické kondice, nácvik technik rehabilitace, perioperačně zkracujeme dobu lačnění. V operační technice volíme stále více miniinvazivní přístupy. Redukujeme počet portů včetně provádění uniportal VATS lobektomií a uniportal VATS dekortikace při empyému. Redukujeme počet a tloušťku drénů,

Obr. 1: Pacient 1. pooperační den po uniportal VATS horní lobektomii vpravo

Zdroj obrázku: archiv autorů

Obr. 2: Pacient po uniportal VATS dolní lobektomii vpravo

Zdroj obrázku: archiv autorů

Obr. 3: Exstirpovaná empyémová dutina en block cestou uniportal VATS dekortikace

Zdroj obrázku: archiv autorů

minimalizujeme používání aktivního sání. Drén po VATS anatomické plicní resekci extrahujeme většinou první pooperační den. Redukujeme používání močových a epidurálních katetrů. Menší pooperační bolesti s redukcí nutnosti podávání opiátů umožňují časnou pooperační rehabilitaci. Pacienty po nekomplikované VATS anatomické plicní resekci propouštíme 3. pooperační den domů.
Obrázky 1–3

28 Šetři své plíce – program zaměřený na prevenci kouření

Mariana Martinů[1], Marie Vabroušková[2], Anna Marie Martinů[3], Lenka Bittner[4]
[1]Pneumologická ambulance, Thomayerova nemocnice, Praha
[2]Ambulance psychologie, Thomayerova nemocnice, Praha
[3]studentka, dobrovolnice Thomayerovy nemocnice, Praha
[4]Ambulance pro závislé na tabáku, Thomayerova nemocnice, Praha

Náš projekt je zaměřen na prevenci kouření u dětí. Jeho prostřednictvím oslovujeme děti ve věku 9–10 let. Při určení této hranice jsme vyšli z faktu, že právě v deseti letech se průměrné české dítě poprvé setkává s nabízenou cigaretou (v Praze i dříve). V našem preventivním programu dětem poskytujeme informace o rizicích kouření zábavnou formou, pomocí interaktivní přednášky a her, které jim téma přibližují. Naším cílem není dětem „zakázat“ kouřit, ale pomoci jim učinit informované a zodpovědné rozhodnutí ohledně vlastního zdraví. Chceme v nich probudit aktivní zájem o sebe sama.

S ohledem na citlivý věk dětí jsme k přípravě přizvali i dětského psychologa, se kterým jsme konzultovali obsah přednášky i her. Některé děti mají kuřáky např. mezi příbuznými, proto záměrně v našich přednáškách nepoužíváme slova rakovina a smrt. Také cíleně neodsuzujeme a nepomlouváme kuřáky.

Aby byl náš program co nejkvalitnější, začali jsme v roce 2018 přípravu průzkumem vedeným pomocí anonymních dotazníků přímo mezi dětmi základní školy T. G. Masaryka v Mnichovicích. Podle jejich odpovědí a zvídavých dotazů jsme se zaměřili na to, co je zajímá, přednáška je tedy dětem „šitá na míru“. Po dokončení teoretické části jsme uskutečnili pilotní sérii čtyř přednášek na stejné základní škole, kde jsme opět sbírali postřehy dětí a zkušenosti, na nichž jsme vybudovali nynější podobu programu.

Přednáška však nezůstala statickou, podle současných událostí (například úmrtí spojovaná s elektronickými cigaretami v USA) ji průběžně aktualizujeme, aby zůstala pružnou a nápomocnou.

Náplň preventivního programu je pestrá, vytvořená se snahou zaujmout co nejvíce dětí. Začínáme vždy přednáškou, ve které dětem poskytneme základní informace o funkci plic, významu dýchání, následuje vysvětlení pojmu kouření a závislost, výklad pokračuje přes historii kouření (kde se vzalo) až po jednotlivé „druhy“ kouření. Zvláště tato část přednášky je pro děti zajímavá, kromě klasických cigaret se totiž výrazně věnujeme i elektronickým dýmkám, vodním dýmkám či „bezdýmovému kouření“. Děti jsou podle našich dosavadních zkušeností právě k těmto moderním způsobům kouření tolerantnější a často je považují za neškodné a atraktivní. Ve druhé části programu se formou her věnujeme chemikáliím obsaženým v kouři z cigaret, zdravotním rizikům kouření, ukazujeme dětem, jak jednoduché je obelhat lidské tělo (vztahováno k cigaretám s příchutěmi či elektronickým dýmkám). Na závěr si všechny děti trénují uplatnění získaných znalostí, když je jim ve scénkách představujících reálnou situaci nabízena cigareta a ony ji zkouší odmítnout tak, aby jejich odpověď obstála. Rozebíráme společně pocity, které ze svého „ne“ mají, jedná se pro ně o jakousi zkušenost „nanečisto“, která jim později může pomoci vyhnout se první cigaretě.

Odkaz na internetové stránky:
http://www.ftn.cz/setri-sve-plice-1060/